

# Переднелатеральный импинджмент-синдром голеностопного сустава в отдаленный период инверсионной травмы: роль магнитно-резонансной томографии

И. С. Пашникова\*, И. Г. Пчелин, В. А. Фокин, Г. Е. Труфанов

ФГБ ВОУ ВПО «Военно-медицинская академия им. С. М. Кирова» Минобороны России, кафедра рентгенологии и радиологии (с курсом ультразвуковой диагностики)

## Anterolateral impingement syndrome in the long-term period of inversion trauma: the role of magnetic resonance tomography

I. S. Pashnikova, I. G. Pchelin, V. A. Fokin, G. E. Trufanov

### Реферат

Импинджмент-синдром — патологический процесс, вызывающий хронический болевой синдром и ограничение объема движений в голеностопном суставе. В последние годы большое внимание уделяется ранней и точной лучевой диагностике импинджмент-синдрома голеностопного сустава. Проанализированы результаты комплексного клинического и лучевого обследования 114 пациентов в отдаленном периоде инверсионной травмы. Переднелатеральный импинджмент-синдром был выявлен у 21 (18,4 %) пациента. На основании анализа результатов обследования определены характерные клинические и магнитно-резонансные признаки переднелатерального импинджмент-синдрома.

**Ключевые слова:** переднелатеральный импинджмент-синдром, голеностопный сустав, магнитно-резонансная томография, хронический болевой синдром, передняя таранно-малоберцовая связка.

### Abstract

Ankle impingement syndrome is defined as pathologic condition causing painful restriction of movement in the ankle joint. In recent years attention is given to early and adequate complex radiographic and magnetic resonance tomographic evaluation of ankle impingement syndrome. Analysis of complex clinical, radiographic and magnetic resonance investigations of 114 patients with chronic inversion trauma was undertaken. Anterolateral impingement syndrome was revealed in 21 (18,4 %) cases. The main clinical and magnetic resonance characteristics of anterolateral impingement syndrome were defined.

**Key words:** anterolateral impingement syndrome, ankle joint, magnetic resonance tomography, chronic pain syndrome, anterior talofibular ligament.

\* Пашникова Ирина Сергеевна, врач-рентгенолог рентгеновского отделения неотложной диагностики ФГБВОУ ВПО «Военно-медицинская академия им. С. М. Кирова» Минобороны России.  
Адрес: 194044, г. Санкт-Петербург, ул. Клиническая, д. 6, лит. А.  
Тел.: +7 (812) 292-33-47.  
Электронная почта: rentgenvma@mail.ru

## Актуальность

Повреждения области голеностопного сустава составляют до 6–12 % от общего числа травм органов опоры и движения [1]. При травмах области голеностопного сустава вместе с повреждениями других структур патологические изменения связок достигают 90 %.

В 70–75 % травм голеностопного сустава и стопы имеют место изолированные повреждения капсульно-связочного аппарата. Как правило, 85 % таких повреждений обусловлены инверсионной травмой [8]. От 15 до 50 % пациентов с повреждениями голеностопного сустава различной степени тяжести через некоторое время после травмы предъявляют жалобы на хроническую боль, ограничение движений, которые зачастую вызваны импинджмент-синдромом [9].

Наиболее полное определение импинджмент-синдрома голеностопного сустава дали Ph. Robinson et al. (2008). Они характеризовали его как патологический процесс, вызывающий хроническую боль и ограничение объема движений в голеностопном суставе, морфологически проявляющийся гипертрофией мягкотканых и/или костных структур, а в некоторых случаях наличием дополнительных костей или связок [5].

Наиболее частый вариант импинджмент-синдрома голеностопного сустава — переднелатеральный. По результатам исследований до 3 % всех травм голеностопного сустава приводят к развитию переднелатерального импинджмент-синдрома [6].

Пусковым механизмом в развитии этого синдрома может являться инверсионная травма голеностопного сустава, причем она может быть как средней степени тяжести, так и легкой, и пациенты

порой не придают ей значения и продолжают осуществлять нагрузку на сустав [4].

Частичное или полное повреждение передней таранно-малоберцовой связки или передней нижней межберцовой связки при таком виде травмы приводит к внутрисуставному кровоизлиянию, синовиту с гиперплазией синовиальной оболочки. Кроме того, во многих случаях повреждение этих связок приводит к функциональной переднелатеральной нестабильности в суставе [3]. Процесс реактивных изменений связочных структур переднелатерального отдела голеностопного сустава приводит к их гипертрофии, разволокнению, рубцеванию. Результатом этого процесса является разрастание фиброзных мягкотканых масс в переднелатеральном пространстве голеностопного сустава.

В дальнейшем в результате частичного обызвествления может происходить образование свободных костных тел в межберцовом пространстве, вблизи латеральной лодыжки и/или передней поверхности блока таранной кости. Микротравматизация соприкасающихся суставных поверхностей дистального переднелатерального отдела большеберцовой кости и переднелатерального отдела блока таранной кости вызывает нарушение целостности суставного хряща и хондромалицию, а затем приводит к образованию краевых костных разрастаний по переднелатеральным суставным поверхностям этих костей [13].

Как правило, лучевая диагностика при хроническом болевом синдроме области голеностопного сустава начинается с традиционного рентгенологического исследования [11]. При рентгенографии обычно не выявляют выраженных изменений, так как в патологический

процесс при импинджмент-синдроме в основном вовлекаются мягкие ткани, связочные структуры, капсула голеностопного сустава [13]. Единственным и непостоянным патологическим признаком импинджмент-синдрома, выявляемым при традиционной рентгенографии, являются костные остеофиты большеберцовой и таранной костей и свободные костные тела [11].

Компьютерная томография (КТ) может оказаться полезной в определении размеров краевых костных разрастаний и уточнении количества и размеров свободных костных тел. КТ-артрография некоторыми авторами указывается как чувствительный метод в выявлении косвенных признаков мягкотканного компонента переднелатерального импинджмент-синдрома [5].

Много научных исследований посвящено роли ультразвукового исследования (УЗИ) в выявлении отдельных признаков импинджмент-синдрома голеностопного сустава (присутствие фиброзных мягкотканых масс вне зависимости от наличия или отсутствия синовита) [5].

Сонография тем не менее неспецифична в определении повреждений суставного хряща таранной и большеберцовой костей и патологических изменений костной ткани, таких, как хондральные дефекты и субхондральные эрозии. Присутствие в суставе свободных костно-хрящевых тел существенно затрудняет исследование [7]. Результаты ультразвуковой диагностики не всегда дают возможность отличить повреждение передней таранно-малоберцовой связки от наличия дополнительных фиброзных масс в переднелатеральном пространстве голеностопного сустава [5].

Магнитно-резонансная томография (МРТ) является единственным методом лучевой диагностики, по результатам которого есть возможность комплексно оценить патологические изменения как мягкотканых, так и костных структур сустава, выявить повреждения суставного хряща и хондромалицию. МРТ позволяет исключить другие патологические состояния, вызывающие хронический болевой синдром в области голеностопного сустава, такие, как синдром пазухи предплюсны, асептический некроз, повреждение сухожилий, скрытые и стрессовые переломы [13]. По данным С. L. McCarthy et al., у 60 % пациентов, кроме избыточного разрастания рубцовых масс в переднелатеральном пространстве сустава, при МР-исследовании диагностировали также остеохондральное повреждение переднелатеральной поверхности блока таранной кости [7].

Специфичность МРТ в диагностике импинджмент-синдрома, по данным литературы, составляет 39–100 %, чувствительность — 50–100 % [10]. Столь различные показатели чувствительности и специфичности объясняются разнообразием применявшихся методик МР-исследований (например, отсутствием в ряде исследований изображений в аксиальной плоскости) [7]. Кроме того, по мнению ряда авторов, МРТ чувствительна в выявлении фиброзных масс только в присутствии синовиальной жидкости при синовите. Эта жидкость ограничивает патологический процесс, выступая в роли естественного контраста [5, 10].

Прямая МР-артрография является более специфичным методом (96–98 %) в определении патологических изменений при импинджмент-синдроме голеностопного сустава [7, 12]. Однако

инвазивность, трудоемкость, высокая стоимость этого метода не всегда дает достаточные основания для проведения этого исследования только при наличии неясных клинических симптомов [7]. Кроме того, при различных патологических состояниях и даже у пациентов, не имеющих клинических жалоб, очень часто присутствует определенное количество синовиальной жидкости, достаточной для того, чтобы отграничить патологический процесс. В таких случаях нативное МР-исследование, в любом случае выполняемое первично, даже при планировании МР-артрографии, дает полноценную характеристику патологических изменений (естественное контрастирование) и отпадает необходимость в артрографии.

Проведение непрямой МР-артрографии, по данным J. Haller et al., не дает дополнительных сведений в оценке импинджмент-синдрома голеностопного сустава, так как в большинстве случаев не удается добиться достаточного контрастирования патологически измененных структур [7, 10].

Лечение пациентов с хроническим болевым синдромом, как правило, проводится однотипно: назначением физиотерапии, лечебной физкультуры, лечебного массажа и других процедур, которые зачастую не дают положительного эффекта. Неадекватное лечение или его отсутствие приводит к прогрессированию функциональной и присоединению механической нестабильности голеностопного сустава, к усилению болевого синдрома и дальнейшему развитию тугоподвижности в суставе [1, 5].

Многие аспекты развития импинджмент-синдрома голеностопного сустава еще не до конца изучены. В научной литературе имеется много противоречи-

вых сведений об этиологии, патоморфологии, диагностике и лечении этого патологического состояния.

**Цель:** определить роль и задачи МР-исследования в диагностике переднелатерального импинджмент-синдрома голеностопного сустава.

## Материалы и методы

Проанализированы результаты клинического и лучевого обследования 114 пациентов, проходивших обследование в клиниках Военно-медицинской академии им. С. М. Кирова в период от 2 мес до 2 лет после инверсионной травмы голеностопного сустава по поводу посттравматического болевого синдрома. У 32 человек (20 мужчин, 12 женщин, средний возраст — 36,3 года) МР-исследование проведено по традиционной методике.

По специально разработанному плану (с применением модернизированной методики МРТ) были подвергнуты комплексному клинико-лучевому обследованию 82 пациента (51 мужчина, 31 женщина, средний возраст — 25,7 года).

Первичное рентгенологическое исследование осуществляли на аппарате Vertex по традиционной методике.

МР-исследование проводили на аппаратах с индукцией магнитного поля 1,5 Тл. Использовали поверхностную радиочастотную катушку для коленного сустава. Получали T1-взвешенные изображения (ВИ), T2-ВИ и изображения, взвешенные по протонной плотности, с применением методики жироподавления (PDFS ВИ) в 3 стандартных взаимоперпендикулярных плоскостях с полем обзора (FOV) 120–160 мм и толщиной среза 2–3 мм. В оптимизированном варианте методики МР-исследования дополнительно использовали трехмерную

последовательность T2\* градиентное эхо (T2\* GRE-3d) в аксиальной и сагиттальной плоскостях, с полем обзора до 100 мм, возможностью построения многоплоскостных реконструкций в ходе постпроцессинговой обработки и получения тонких срезов (1–2 мм).

## Результаты и их обсуждение

По данным клинико-лучевого обследования 114 пациентов у 21 (18,4 %) из них причиной болевого синдрома являлся переднелатеральный импинджмент-синдром голеностопного сустава. В группе больных, обследованных по традиционной методике, переднелатеральный импинджмент-синдром встретился у 3 человек, в группе обследованных по специально разработанной методике — у 18.

Все эти пациенты (n = 21) предъявляли жалобы на хроническую боль средней интенсивности в переднелатеральной области голеностопного сустава, пропадающую в покое и сильно беспокоящую при активных, особенно вращательных, движениях. Боль становилась интенсивнее во время подъема по лестнице или во время длительных прогулок. Пассивное подошвенное сгибание с внутренней ротацией вызывало боль у большинства пациентов (n = 17). Часть пациентов (n = 11) при сборе анамнеза указывали на ощущение нестабильности в голеностопном суставе; 5 пациентов отмечали многократные случаи «незначительных» по степени тяжести инверсионных подвывихов. Многие из них (n = 18) занимались активной спортивной деятельностью.

По результатам рентгенографии у 2 (9,5 %) пациентов обнаружили свободные костные тела в переднем отделе голеностопного сустава, у 2 (9,5 %) —

отдельные признаки деформирующего артроза голеностопного сустава, у остальных пациентов не было выявлено патологических изменений.

При проведении МРТ были определены следующие изменения: фиброзные мягкотканые массы в переднелатеральном пространстве голеностопного сустава у 21 (100 %) пациента, застарелое повреждение передней таранно-малоберцовой связки — у 20 (95,2 %), синовит переднелатерального отдела голеностопного сустава — у 18 (85,7 %), застарелое повреждение дополнительного пучка передней нижней межберцовой связки (связки Бассетта) — у 6 (28,5 %).

Повреждения костных структур включали субхондральные эрозии суставных поверхностей переднелатерального отдела большеберцовой и таранной костей, выявленные у 4 (19 %) пациентов, хондромалиции переднелатеральной части таранной и большеберцовой костей — у 3 (14,3 %), свободные костно-хрящевые тела в переднелатеральном отделе голеностопного сустава — у 3 (14,3 %).

Мягкотканые фиброзные массы в переднелатеральном пространстве голеностопного сустава были обнаружены у всех пациентов. Они характеризовались преимущественно изогипоинтенсивным МР-сигналом на PD FS ВИ, гипоинтенсивным на T2 ВИ и T1 ВИ. Наиболее предпочтительным для определения этого признака было использование PDFS ВИ или T2 ВИ, так как на фоне гиперинтенсивной в этих последовательностях синовиальной жидкости четко визуализировали гипоинтенсивную фиброзную ткань.

Повреждения передней таранно-малоберцовой связки и/или дополнительной связки Бассетта были выявлены

у абсолютного большинства пациентов. На МР-томограммах отмечали признаки неравномерного утолщения, неоднородного МР-сигнала от волокон связок. PD FS ВИ были предпочтительными при обнаружении этих изменений.

Как правило, T1 ВИ и PD FS ВИ дополняли T2\* GRE-3d в аксиальной и сагиттальной плоскостях. Эта последовательность обеспечивала лучшую по сравнению с PD FS ВИ контрастность между фиброзными массами, жировой тканью и синовиальной жидкостью (даже при минимальном ее количестве в полости сустава). Применение тонких (1–2 мм) срезов в аксиальной плоскости позволило получить поперечные сечения структур переднелатерального пространства и продольные сечения связок переднелатеральной области; в сагиттальной плоскости обеспечивало визуализацию дополнительного пучка передней нижней межберцовой связки, определения границ и уровня распространения фиброзных масс, наличия и состояния свободных костно-хрящевых тел.

Пациенты с переднелатеральным импинджмент-синдромом имели достаточно специфичную клиническую картину. Большинство из них активно занимались спортивной деятельностью (футбол, беговые виды спорта); имели в анамнезе одиночную средней степени тяжести травму голеностопного сустава или подвергались неоднократным инверсионным травмам легкой степени тяжести. Типичным при переднелатеральном импинджмент-синдроме было указание на выраженный болевой синдром и/или чувство нестабильности в переднелатеральной области голеностопного сустава только при активных движениях, что мешало им осущест-

влять полноценные физические нагрузки. В покое боль отсутствовала у всех пациентов.

По данным анатомических и функциональных исследований при подошвенном сгибании и внутренней ротации голеностопного сустава происходит сближение внутренних отделов большеберцовой и малоберцовой костей, а также небольшое «выдавливание» блока таранной кости кпереди и, таким образом, уменьшение объема переднелатерального пространства голеностопного сустава [7].

Присутствие в этом пространстве фиброзных разрастаний при таком движении приводило к компрессии поврежденных связок дополнительными рубцовыми тканями, сдавлению сосудисто-нервных пучков и болевому синдрому. В нейтральном положении стопы степень компрессии существенно уменьшалась, что и обуславливало особенности клинической картины у исследуемых пациентов.

Выявление характерных клинических признаков, жалоб и данных анамнеза может являться показанием для углубленного лучевого обследования таких пациентов. Результаты рентгенографии не выявили ценных диагностических сведений у пациентов с переднелатеральным импинджмент-синдромом. МРТ оказалась основным методом, который позволил определить лучевые признаки импинджмент-синдрома. У каждого исследуемого пациента были обнаружены фиброзные мягкотканые массы в переднелатеральном пространстве голеностопного сустава (рис. 1) и признаки повреждения или передней таранно-малоберцовой связки (рис. 2), или дополнительного непостоянного пучка передней нижней межберцовой

связки (описываемой в литературе как связки Бассетта (Bassett ligament) [2]), а иногда признаки повреждения обеих связок (рис. 3).

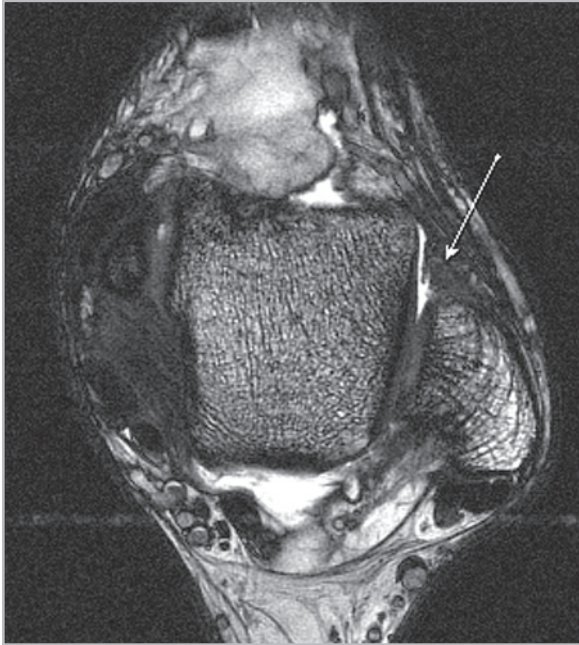


Рис. 1. МР-томограмма голеностопного сустава. T2\* GRE-3d. Аксиальная плоскость. Фиброзные мягкотканые массы в переднелатеральном пространстве (стрелка)

Полученные сведения позволяют предположить, что перечисленные МР-признаки являются специфическими для переднелатерального импинджмент-синдрома.

При далеко зашедшем процессе, помимо патологических изменений мягких тканей, обнаруживали костный компонент импинджмент-синдрома: хондромалецию переднелатерального отдела большеберцовой и блока таранной костей, их субхондральные эрозии, свободные костно-хрящевые тела в переднелатеральном отделе голеностопного сустава (рис. 4). У таких пациентов дополнительно определяли ограничение объема движений в голеностопном суставе.

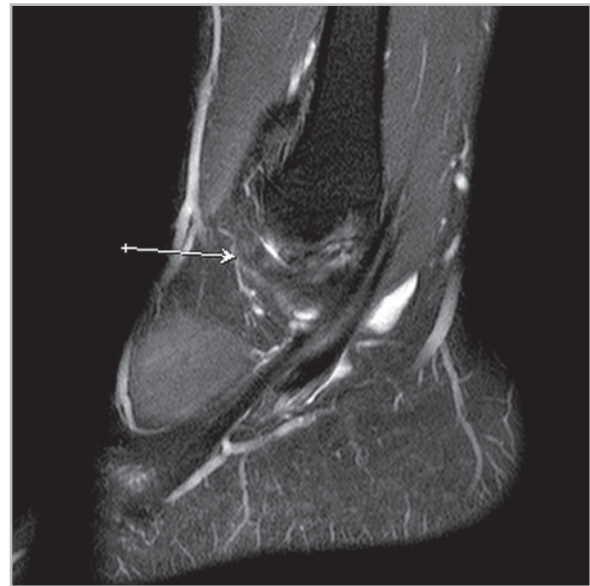


Рис. 2. МР-томограмма голеностопного сустава. PD FS ВИ. Сагиттальная плоскость. Застарелое повреждение передней таранно-малоберцовой связки (стрелка)

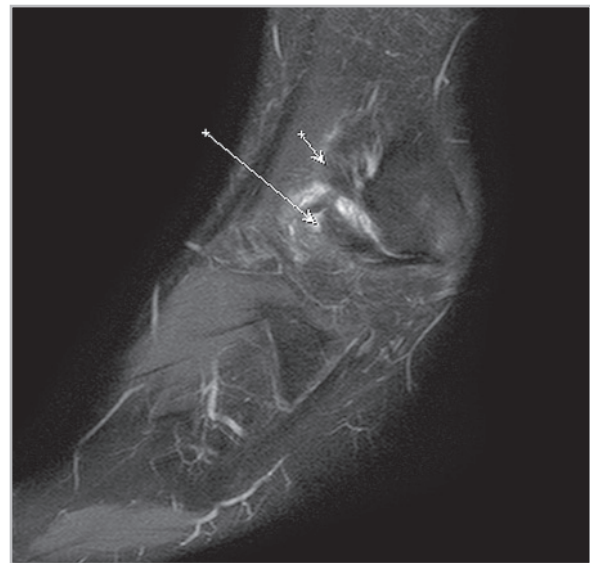

Рис. 3. МР-томограмма голеностопного сустава. PD FS ВИ. Сагиттальная плоскость. Застарелое повреждение передней таранно-малоберцовой (1) и дополнительного пучка передней нижней межберцовой (2) связок

В группе обследованных по традиционной методике переднелатеральный

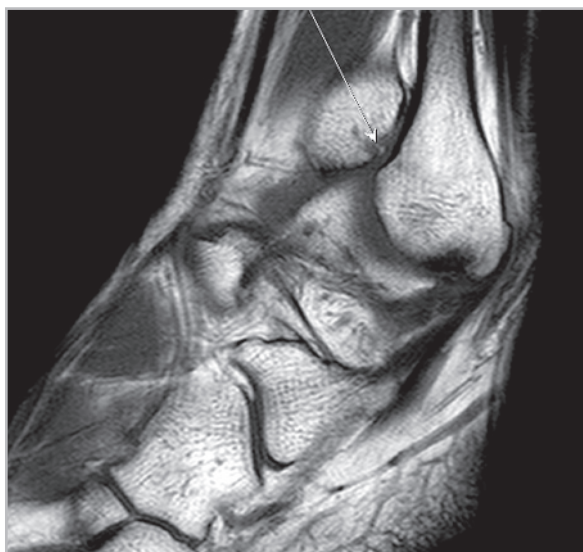

Рис. 4. МР-томограмма голеностопного сустава. T1 ВИ. Сагиттальная плоскость. Свободное костное тело в переднелатеральном пространстве (стрелка)

импинджмент-синдром встретился у 9,4 % больных, тогда как в группе обследованных по специально разработанной методике — у 21,9 %. Применение трехмерных последовательностей (T2\* GRE) дает возможность определить все признаки переднелатерального импинджмент-синдрома. Эти последовательности позволяют выявить также хондральные и субхондральные дефекты суставного хряща большеберцовой кости и блока таранной кости на всем протяжении.

## Выводы

1. Переднелатеральный импинджмент-синдром — клиничко-морфологический диагноз, основанный на результатах анамнеза, клинической картины и МРТ.
2. Характерным для переднелатерального импинджмент-синдрома является выявление комплекса 2 основных МР-признаков: наличие

фиброзных мягкотканых масс в переднелатеральном пространстве и повреждение связок переднелатерального отдела голеностопного сустава.

3. Целесообразно продолжать изучение развития патологических изменений голеностопного сустава при МР-исследовании пациентов в различные периоды после инверсионной травмы, что может послужить научной основой для внедрения адекватных методов лечения.

## Список литературы

1. *Лычагин А. В.* Артроскопические методы лечения деформирующего артроза голеностопного сустава: Автореф. дис. ... канд. мед. наук. М., 2008. 154 с.
2. *Bekerom M. P. J.* The distal fascicle of the anterior inferior tibiofibular ligament as a cause of tibiotalar impingement syndrome: a current concepts review / M. P. J. van den Bekerom, E. E. J. Raven // *Knee Surg. Sports Traumatol. Arthrosc.* 2007. V. 15. P. 465–471.
3. *Cannon L. B.* The role of ankle arthroscopy and surgical approach in lateral ankle ligament repair / L. B. Cannon, H. K. Slater // *Foot and Ankle Surg.* 2005. V. 11. P. 1–4.
4. *Guhl J. F.* Foot and ankle arthroscopy / J. F. Guhl, M. D. Boynton, J. S. Parisien Melbourne: Springer, 2004. 297 с.
5. *Hopper M. A.* Ankle impingement syndromes / M. A. Hopper, Ph. Robinson // *Radiol. Clin. N. Am.* 2008. V. 46. P. 957–971.
6. *Lima C.* Magnetic resonance imaging of ankle impingement syndrome: iconographic essay / C. Lima // *Radiol. Bras.* 2010. V. 43. № 1. P. 53–57.
7. *McCarthy C. L.* Anterolateral ankle impingement: findings and diagnostic



- accuracy with ultrasound imaging / C. L. McCarthy, D. J. Wilson, T. P. Coltman // *Skelet. Radiol.* 2008. V. 37. P. 209–216.
8. *Morrison K. E.* Foot characteristics in association with inversion ankle injury / K. E. Morrison, T. W. Kaminski // *J. of athletic train.* 2007. V. 42 № 1. P. 135–142.
  9. *Narvani A. A.* Key topics in sports medicine / A. A. Narvani, P. Thomas, B. Lynn. Routledge, 2006. 317 p.
  10. *Robinson Ph.* Impingement syndromes of the ankle / Ph. Robinson // *Eur. Radiol.* 2007. V. 17. P. 3056–3065.
  11. *Robinson Ph.* Soft-tissue and osseous impingement syndromes of the ankle: role of imaging in diagnosis and management / Ph. Robinson, L. M. White // *Radio-Graph.* 2002. V. 22. № 6. P. 1457–1469.
  12. *Saupe N.* Pain and other side effects after MR arthrography: prospective evaluation in 1085 patients / N. Saupe // *Radiol.* 2009. V. 250. № 3. P. 830–838.
  13. *Stoller D. W.* Magnetic resonance imaging in orthopedics and sports medicine, 3rd Edition / D. W. Stoller, R. D. Ferkel. Philadelphia, USA, 2007. 1049 p.
  14. *Watson A. D.* Ankle instability and impingement / A. D. Watson // *Foot and Ankle Clin. N. Am.* 2007. V. 12. P. 177–195.