Радиология — практика. 2021. № 5.
Radioilogy — practice. 2021. No. 5.

Check for updates

ОРИГИНАЛЬНЫЕ СТАТЬИ

Научная статья.
https://doi.org/10.52560/2713-0118-2021-5-28-37

Диффузионно-взвешенная магнитно-резонансная томография в оценке опухолей Вильмса: корреляция с гистологическими данными. Пилотное исследование

Э. Э. Манжурцева*, [1], В. А. Лопатина[1], П. Е. Меньщиков[1, 2], Г. В. Терещенко[1]

[1] ФГБУ «Национальный медицинский исследовательский центр детской гематологии, онкологии и иммунологии имени Дмитрия Рогачева» Минздрава России, Москва
[2] Philips «Здравоохранение», Москва

Реферат

Целью исследования является оценка различия в значениях измеряемого коэффициента диффузии (ИКД) в зависимости от степеней злокачественности опухоли Вильмса. Исследование включает в себя 64 пациента с верифицированной опухолью Вильмса после курса химиотерапии, перед проведением хирургического лечения. Пациенты были обследованы на томографах с индукцией магнитного поля 3,0 и 1,5 Тл. Сбор данных ИКД (мм^2/с) проводился с использованием специализированного программного обеспечения. Статистический анализ выполнялся с помощью программного пакета Graphpad Prism. По результатам данного исследования были получены средние значения ИКД для гистологических типов опухоли Вильмса, распределенных по клиническим группам риска: 0,4 × 10^{-3} мм^2/с — для низкой степени злокачественности, 1,1 × 10^{-3} мм^2/с — для средней степени злокачественности и 0,6 × 10^{-3} мм^2/с — для высокой степени злокачественности. Помимо этого, для средней степени злокачественности значения ИКД были разделены по группам в зависимости от клеточного состава: 1 ± 0,2 × 10^{-3} мм^2/с — для регрессивного и смешанного типа; 0,9 ± 0,2 × 10^{-3} мм^2/с — для эпителиального типа; 1,3 ± 0,4 × 10^{-3} мм^2/с — для стромального типа. Таким образом, диффузионно-взвешенная магнитно-резонансная томогра-

* **Манжурцева Эвелина Эдуардовна,** младший научный сотрудник, врач-рентгенолог рентгенологического отделения ФГБУ «Национальный медицинский исследовательский центр детской гематологии, онкологии и иммунологии имени Дмитрия Рогачева» Минздрава России.
Адрес: 117997, г. Москва, ул. Саморы Машела, 1.
Тел.: +7 (916) 113-39-45. Электронная почта: evelina.manzhurceva@fccho-moscow.ru
ORCID.org/0000-0002-0014-9345

Manzhurtseva Evelina Eduardovna, junior researcher, Radiologist, Radiology department, Dmitry Rogachev National Medical Research Center of Pediatric Hematology, Oncology and Immunology.
Address: 1, Samory Mashela, 117997, Moscow, Russia.
Phone number: +7 (916) 113-39-45. E-mail: evelina.manzhurceva@fccho-moscow.ru
ORCID.org/0000-0002-0014-9345

© Э. Э. Манжурцева, В. А. Лопатина, П. Е. Меньщиков, Г. В. Терещенко.

фия (МРТ) может стать полезным инструментом при первичной оценке и дифференциальной диагностике пациентов с опухолью Вильмса.

Ключевые слова: измеряемый коэффициент диффузии, количественная оценка, магнитно-резонансная томография, опухоль Вильмса, педиатрия.

ORIGINAL ARTICLES

Scientific article.

Diffusion-Weighted Magnetic Resonance Imaging in the Evaluation of Wilms Tumors: Correlation with Histological Data. Pilot Study

E. E. Manzhurtseva*[,1], V. A. Lopatina[1], P. Ye. Men'shchikov[1,2], G. V. Tereshchenko[1]

[1] Dmitry Rogachev National Medical Research Center Of Pediatric Hematology, Oncology and Immunology
[2] Philips Healthcare, Moscow, Russia

Abstract

The aim of the study is to assess the difference in apparent diffusion coefficient (ADC) values depending on the degrees of malignancy of Wilms' tumor. The study includes 64 patients with verified Wilms tumor after a course of chemotherapy, before undergoing surgical treatment. The patients were examined using scanners with magnetic field induction of 3.0 and 1,5 T. ADC data collection (mm^2/s) was carried out using specialized software. Statistical analysis was performed using the Graphpad Prism software package. Based on the results of this study, average ADC values were obtained for histological types of Wilms' tumors distributed by clinical risk groups: 0.4×10^{-3} mm^2/s — for the low grade of malignancy, 1.1×10^{-3} mm^2/s — for the average grade of malignancy and 0.6×10^{-3} mm^2/s — for the high grade. In addition, for the average grade of malignancy, the ADC values were divided into groups depending on the cellular composition — $1 \pm 0.2 \times 10^{-3}$ mm^2/s — for the regressive and mixed type; $0.9 \pm 0.2 \times 10^{-3}$ mm^2/s — for the epithelial type; $1.3 \pm 0.4 \times 10^{-3}$ mm^2/s — for the stromal type. Thus, diffusion-weighted MRI can be a useful tool in the initial assessment and differential diagnosis of patients with Wilms tumor.

Key words: Apparent Diffusion Coefficient, Quantitative Assessment, Magnetic Resonance Imaging, Wilms Tumor, Pediatrics.

Актуальность

Опухоли почек у детей составляют около 6 % от всех злокачественных опухолей детского возраста, из которых нефробластома/опухоль Вильмса составляет более 90 % [10]. Частота встречаемости опухоли Вильмса от 0,4 до 1 случая на 100 тыс. детей в год. Диагностируется данная опухоль чаще всего у детей в возрасте от 2 до 5 лет [3]. Мальчики и девочки болеют с одинаковой частотой [3]. В 2 % случаев имеет семейный характер [3]. В 10,0 % случаев опухоли Вильмса связаны с врожденными генетическими синдромами и пороками развития [3]. У 4–7 % пациентов с опухолью Вильмса билатеральное поражение почек [1]. Опухоль Вильмса развивается из эмбриональных клеток

почки, представляет собой сочетание трех компонентов: эпителиального, бластемного, стромального, которые присутствуют в опухолях в различных пропорциях [14]. По методическим рекомендациям Международного общества детской онкологии (International Society of Paediatric Oncology, или SIOP) лечение пациентов старше 6 месяцев включает предоперационную химиотерапию и последующую резекцию опухоли [11]. Дальнейшее лечение основано на постоперационной гистологической классификации на группы низкого, среднего и высокого риска [13]. Отнесение к разным группам риска базируется на количественной оценке изменений, вызванных химиотерапией, и процентном соотношении жизнеспособных компонентов опухоли (эпителиальных, бластемных, стромальных), а также на наличие или отсутствии анаплазии [13, 14]. К группе низкого риска относится тотально некротизированная нефробластома; к группе промежуточного риска — стромальный, эпителиальный, смешанный, регрессивный типы и фокальная анаплазия; к группе высокого риска бластемный тип и диффузная анаплазия [13, 14]. Инициальная биопсия опухоли не рекомендуется, в связи с чем возможность охарактеризовать гистологический тип опухоли неинвазивным методом до терапии имеет большое клиническое значение.

Визуализация играет огромную роль при постановке диагноза. Методика получения диффузионно-взвешенных изображений (ДВИ) позволяет количественно оценить броуновское движение молекул воды в клетках опухоли с помощью измеряемого коэффициента диффузии (ИКД) [1]. В тканях опухолей, а также при наличии отека или воспаления наблюдается ограничение скорости диффузии. Согласно литературным данным, диффузионно-взвешенная МРТ (ДВ-МРТ) показала многообещающие результаты в оценке опухолей с использованием карт со значениями ИКД [12, 15]. Исследования демонстрируют, что с помощью значений ИКД можно отличать доброкачественные от злокачественных солидных опухолей [4, 7]. Таким образом, благодаря своей особенности ДВ-МРТ может охарактеризовать клеточный состав опухоли, а также жизнеспособность ее клеток после проведения химиотерапии [9].

В литературе представлено недостаточно данных об изменении значений ИКД в зависимости от степени злокачественности опухоли Вильмса. Вместе с тем существует несколько пилотных исследований, в которых показано изменение значений ИКД на фоне химиотерапии в зависимости от гистологического типа опухоли, а также представлена сильная линейная взаимосвязь ИКД с бластемным и стромальным компонентами опухоли Вильмса [2, 6].

Цель: оценка различия в значениях измеряемых коэффициентов диффузии (ИКД) в зависимости от степеней злокачественности опухоли Вильмса.

Материалы и методы

Ретроспективно за период с 2018 по 2020 г. были оценены результаты МРТ-исследования 64 пациентов в возрасте от 2 месяцев до 16 лет (медиана возраста — 5 лет) с верифицированной опухолью Вильмса после курса химиотерапии, перед проведением хирургического лечения. Отношение мальчиков к девочкам составило 1 : 1,3. Пациенты были разделены на группы согласно ги-

стологическим типам опухоли Вильмса, основанным на классификации SIOP, в которой гистология оценивается после химиотерапии со стратификацией на низкую, среднюю и высокую степень злокачественности (табл.).

Перед началом исследования было получено разрешение на его проведение от локального этического комитета ФГБУ «Национальный медицинский исследовательский центр детской гематологии, онкологии и иммунологии имени Дмитрия Рогачева» Минздрава России. Критериями включения в исследование были возраст до 18 лет и наличие образования почки с подтвержденной гистологией. Критерием невключения был возраст старше 18 лет. Критерии исключения – наличие абсолютных противопоказаний к проведению МРТ (кардиостимулятор, наличие ферромагнитных имплантов, не допускающих проведение исследования, и т. п.) и отказ подписывать информированное согласие.

Все пациенты были обследованы на томографах Philips Achieva с индукцией магнитного поля 3,0 Тл и GE Signa с индукцией магнитного поля 1,5 Тл с использованием поверхностных 8-канальных катушек для сканирования тела. Исследование состояло из стандартного МРТ брюшной полости с контрастным усилением. ДВИ входили в стандартный пакет исследования и включали в себя получение карт диффузии (DWI 3b) по 3 b-факторам (50; 600; 800). Далее с использованием портала рабочей станции Philips (ISP 9.0, Philips, Netherlands) проводилось картирование ДВИ и сбор данных ИКД (мм^2/с). Выбор зон интереса (ROI) выполнялся в образовании почки в солидном компоненте одинаковой площадью 100 мм^2.

Помимо этого, при наличии ДВИ и ИКД-карт адекватного качества в исследование были включены пациенты из базы данных ФГБУ «Национальный медицинский исследовательский центр детской гематологии, онкологии и иммунологии имени Дмитрия Рогачева» Минздрава России, отправленных на официальный референс.

После проведения предоперационного МРТ брюшной полости проводилось хирургическое вмешательство в размере нефрэктомии, или туморонефрэктомии. Гистологический материал направлялся на исследование и проводилось стадирование по гистологическим степеням злокачественности.

Поиск взаимосвязи между значениями ИКД и гистологическими степенями риска опухоли Вильмса осуществлялся с помощью статистического программного пакета Graphpad Prism. Была проведена проверка всех количественных данных на нормальность распределения с помощью критерия Шапиро — Уилка в каждой из групп.

Разделение пациентов на группы согласно степени злокачественности опухоли Вильмса

Степень злокачественности	Число пациентов	Медиана возраста
Низкая	10	6
Высокая	42	3,5
Средняя	12	4

Данные подчинялись нормальному закону, поэтому описательная статистика оформлена в виде среднего значения и стандартного отклонения. Для проверки статистических различий использовался дисперсионный анализ (ANOVA).

Результаты и обсуждение

Все данные были проанализированы, исключенных из анализа не было.

Были получены средние значения ИКД для всех гистологических типов опухоли Вильмса: 0,4 × 10^{-3} мм^2/с — для низкого риска, 1,1 × 10^{-3} мм^2/с — для промежуточного риска и 0,6 × 10^{-3} мм^2/с — для высокого риска (рис. 1). Результаты дисперсионного анализа (ANOVA) показали наличие статистически значимых различий между значениями ИКД для трех гистологических типов ($F = 117,4$, $p < 0,0001$).

Поскольку группа промежуточного риска гистологически более неоднородна, она была разделена на подгруппы, такие как: регрессивный тип (n = 15), стромальный тип (n = 13), эпителиальный тип (n = 8) и смешанный тип (n = 6). Среднее значение ИКД для промежуточного риска — 1,1 ± 0,3 × 10^{-3} мм^2/с; 1 ± 0,2 × 10^{-3} мм^2/с – для регрессивного и смешанного типа; 0,9 ± 0,2 × 10^{-3} мм^2/с — для эпителиального типа; 1,3 ± 0,4 × 10^{-3} мм^2/с — для стромального типа.

Рассмотрим по одному примеру из каждой группы. На рисунке 2 представлены ДВ-МРТ и ИКД-карта мальчика 5 лет с гистологически верифицированной опухолью Вильмса с диффузной анаплазией, ИКД = 0,78 × 10^{-3} мм^2/с. На рисунке 3 представлены ДВ-МРТ и ИКД-карта 3-летней девочки с регрессивным типом опухоли Вильмса, ИКД =

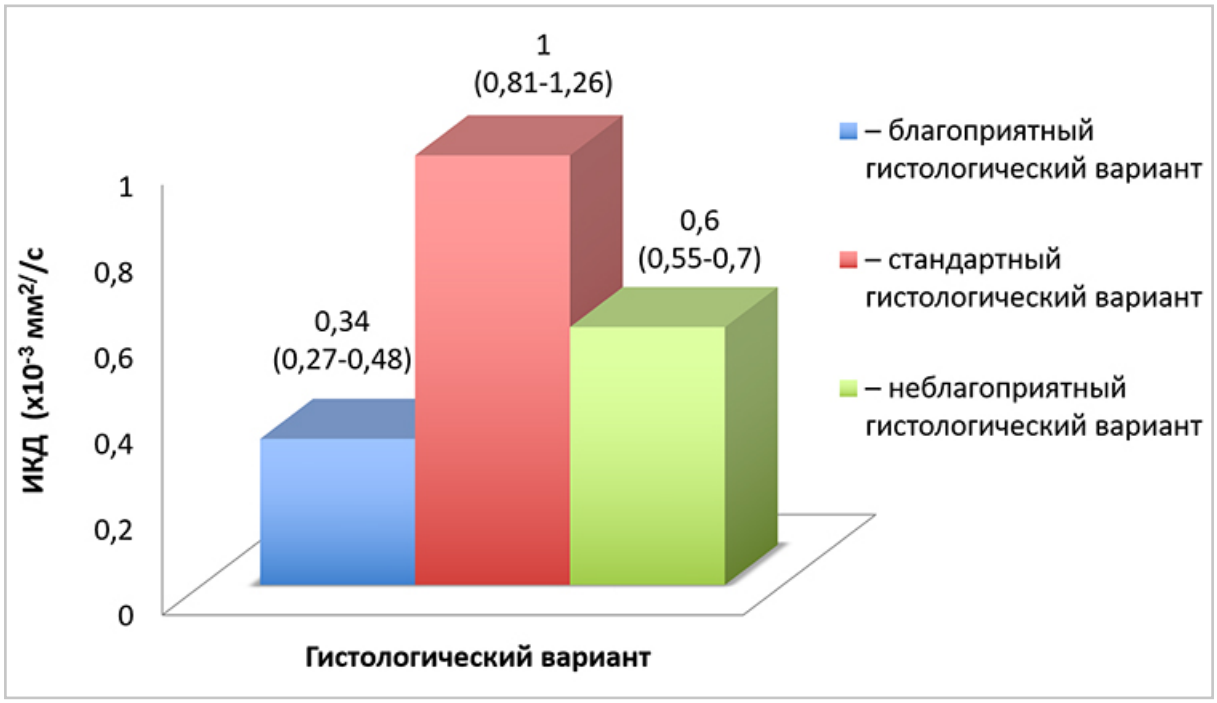

Рис. 1. Средние значения и диапазон значений ИКД для трех типов риска нефробластом: низкого риска — благоприятный гистологический вариант, промежуточного риска — стандартный гистологический вариант, высокого риска — неблагоприятный гистологический вариант

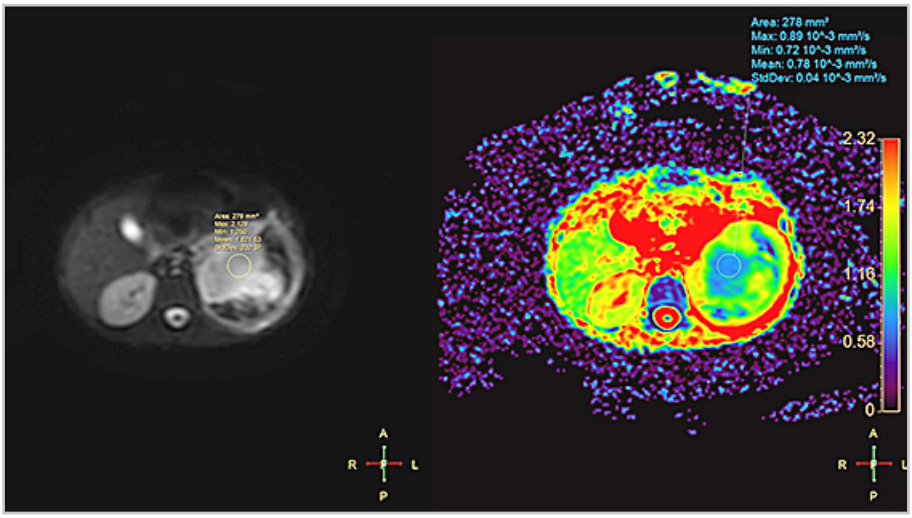

Рис. 2. ДВИ и ИКД-карта пациента с гистологически верифицированной опухолью Вильмса с диффузной анаплазией, ИКД = 0,78 × 10^{-3} мм²/с

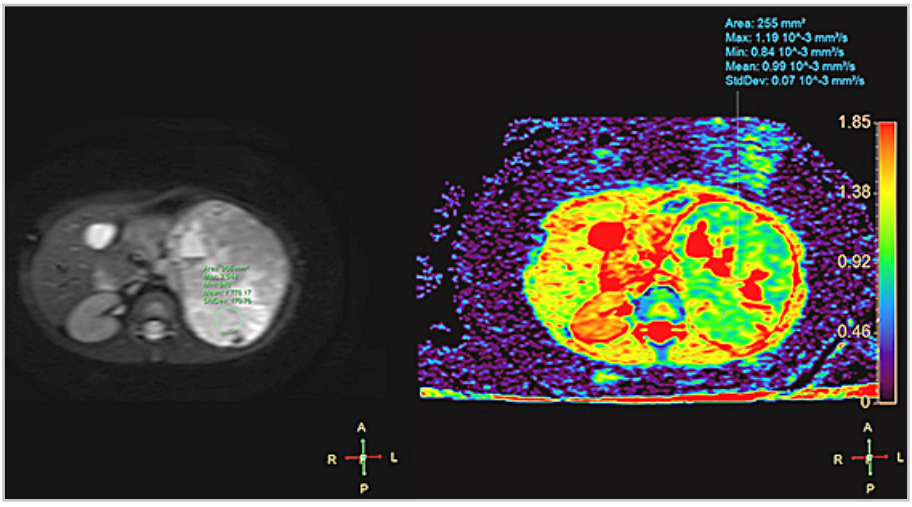

Рис. 3. ДВИ и ИКД-карта пациентки с гистологически верифицированным регрессивным типом опухоли Вильмса, ИКД = 0,99 × 10^{-3} мм²/с

0,99 × 10^{-3} мм²/с. На рисунке 4 представлены ДВ-МРТ и ИКД-карта мальчика 6 лет с некротизированным типом опухоли Вильмса, ИКД = 0,43 × 10^{-3} мм²/с.

В мультицентровом исследовании Andreas M. Hötker с соавт. (2020) были выявлено, что с помощью ДВ-МРТ можно дифференцировать доброкачественный нефробластомоз и подтипы опухоли Вильмса. Наиболее низкий ИКД был у бластемного типа опухоли Вильмса, медиана — 0,95 × 10^{-3} мм²/с. При эпителиальном типе — 0,99 × 10^{-3} мм²/с, при стромальном — 1,24 × 10^{-3} мм²/с, при диффузной анаплазии — 1,27 × 10^{-3} мм²/с [5]. Данные отличаются от наших, возможно, по причине различных методик подсчета значений ИКД. В нашей работе мы выбирали зону интереса в солидной части опухоли, тог-

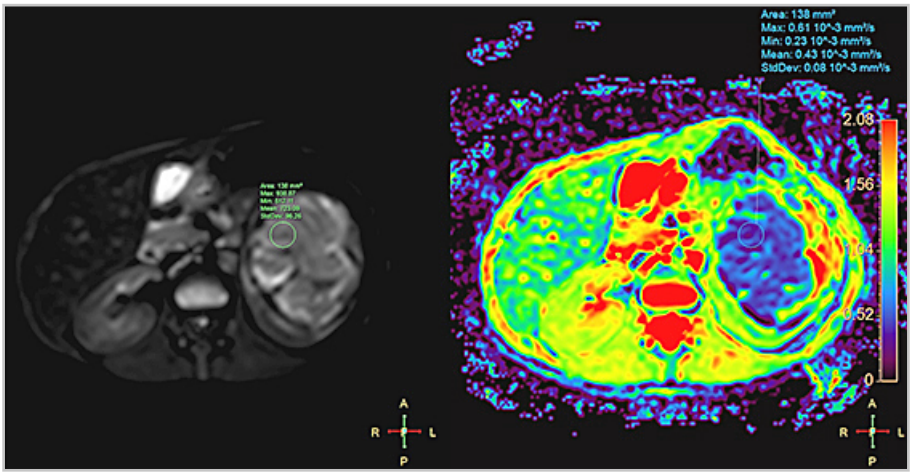

Рис. 4. ДВИ и ИКД-карта пациента с гистологически верифицированным некротизированным типом опухоли Вильмса, ИКД = 0,43 × 10^{-3} мм^2/с

да как в мульти-центровом исследовании Andreas M. Hötker с соавт. значения ИКД определялись во всей опухоли, включая кистозный компонент.

Чуть ранее, в 2016 г., было опубликовано исследование Annemieke S. Littooij с соавт., в котором также проводилась оценка ИКД во всем объеме опухоли [8]. Область интереса была обведена от руки на ИКД-картах, для определения контура опухоли использовали постконтрастные и Т2-взвешенные изображения. Из дальнейшего анализа были исключены области, представляющие собой некроз, кровоизлияние и кистозные элементы. Результаты исследования подтвердили необходимость данных исключений, что также сделали мы в своей работе, выбрав для исследования только солидную часть опухоли. По результатам данного исследования удалось найти среднее значение ИКД (1,362 × 10^{-3} мм^2/с) в стромальном типе опухоли Вильмса после преоперационной химиотерапии. ИКД имел чувствительность 100,0 % и специфичность 78,9 % [8]. Данные согласуются со средним значением ИКД стромального типа опухоли Вильмса, полученного в нашем исследовании, — 1,3 × 10^{-3} мм^2/с.

Заключение

Были получены средние значения ИКД и диапазон значений ИКД для гистологических типов опухолей Вильмса, объединенных в клинические группы риска. Полученные значения достоверно различаются между группами риска нефробластом, что является крайне обнадеживающим фактом в перспективе возможной неинвазивной количественной оценки опухоли Вильмса в педиатрической практике по данным МРТ. Диффузионно-взвешенная МРТ может быть полезным инструментом как при первичной оценке, так и при дифференциальной диагностике пациентов с опухолью Вильмса. Полученные результаты являются первыми в рамках зарегистрированного на https://clinicaltrials.gov/ с номером NCT0481475 научно-клинического исследования, проводимого в ФГБУ «Национальный медицинский исследовательский центр детской гематологии, онкологии и иммунологии имени Дмитрия Рогачева» Минздрава России.

Список литературы / References

1. *De Backer A., Lamote J., Keuppens F., Willems G., Otten J.* Bilateral Wilms' tumor: in situ cooling of the kidney facilitates curative excision of tumors, with preservation of renal function. Journal of pediatric surgery. 1995. V. 30. No. 9. P. 1338–40.
2. *Chen L., Liu M., Bao J., Xia Y., Zhang J., Zhang L., Wang J.* The correlation between apparent diffusion coefficient and tumor cellularity in patients: a meta-analysis. PloS one. 2013. V. 8. No. 11. P. e79008.
3. *Erginel B., Vural S., Ak n M., Karada . A., Sever N., Y ld z A., Dokucu A.* Wilms' tumor: a 24-year retrospective study from a single center. Pediatric hematology and oncology. 2014. V. 31. No. 5. P. 409–14.
4. *Gawande R. S., Gonzalez G., Messing S., Khurana A., Daldrup-Link H. E.* Role of diffusion-weighted imaging in differentiating benign and malignant pediatric abdominal tumors. Pediatric radiology. 2013. V. 43. No. 7. P. 836–45.
5. *Hötker A. M., Lollert A., Mazaheri Y., Müller S., Schenk J. P., Mildenberger P. C., Staatz G.* Diffusion weighted MRI in the assessment of nephroblastoma: results of a multi-center trial. Abdominal Radiology. 2020. No. 0123456789.
6. Humphries P. D., Sebire N. J., Siegel M. J., Olsen Ø. E. Tumors in pediatric patients at diffusion-weighted MR imaging: apparent diffusion coefficient and tumor cellularity. Radiology. 2007. V. 245. No. 3. P. 848–54.
7. *Kocaoglu M., Bulakbasi N., Sanal H. T., Kismet E., Caliskan B., Akgun V., Tayfun C.* Pediatric abdominal masses: diagnostic accuracy of diffusion weighted MRI. Magnetic resonance imaging. 2010. V. 28. No. 5. P. 629–36.
8. *Littooij A. S., Sebire N. J., Olsen Ø. E.* Whole-Tumor Apparent Diffusion Coefficient Measurements in Nephroblastoma: Can It Identify Blastemal Predominance? 2017. V. 45. No. 5. P. 1316–1324.
9. *Malayeri A. A., El Khouli R. H., Zaheer A., Jacobs M. A., Corona-Villalobos C. P., Kamel, I. R., Macura K. J.* Principles and applications of diffusion-weighted imaging in cancer detection, staging, and treatment follow-up. Radiographics: a review publication of the Radiological Society of North America, Inc. 2011. V. 31. No. 6. P. 1773–91.
10. *Pastore G., Znaor A., Spreafico F., Graf N., Pritchard-Jones K., Steliarova-Foucher E.* Malignant renal tumours incidence and survival in European children (1978-1997): report from the Automated Childhood Cancer Information System project. European journal of cancer (Oxford, England: 1990). 2006. V. 42. No. 13. P. 2103–14.
11. *Pietras W.* Advances and changes in the treatment of children with nephroblastoma. Advances in clinical and experimental medicine: official organ Wroclaw Medical University. 2012. V. 21. No. 6. P. 809–820.
12. *Sathyakumar K., Mani S., Pathak G. H., Prabhu K., Chacko A. G., Chacko G.* Neuroimaging of pediatric infratentorial tumors and the value of diffusion-weighted imaging (DWI) in determining tumor grade. Acta radiologica (Stockholm, Sweden: 1987). 2021. V. 62. No. 4. P. 533–540.
13. *Vujani G. M., Sandstedt B., Harms D., Kelsey A., Leuschner I., de Kraker J.,* SIOP Nephroblastoma Scientific Committee. Revised International Society of Paediatric Oncology (SIOP) working classification of renal tumors of childhood. Medical and pediatric

oncology. 2002. V. 38. № 2. P. 79–82.
14. *Vujani G. M., Sandstedt B.* The pathology of Wilms' tumour (nephroblastoma): the International Society of Paediatric Oncology approach. Journal of clinical pathology. 2010. V. 63. No. 2. P. 102–9.
15. *Zhang H., Pan J., Shen Y., Bai X., Wang Y., Wang H. & Ye H.* High signal renal tumors on DWI : the diagnostic value of morphological characteristics. Abdominal Radiology. 2019. V. 44. No. 1. P. 239–246.

Сведения об авторах

Манжурцева Эвелина Эдуардовна, младший научный сотрудник, врач-рентгенолог рентгенологического отделения ФГБУ «Национальный медицинский исследовательский центр детской гематологии, онкологии и иммунологии им. Дмитрия Рогачева» Минздрава России.
Адрес: 117997, г. Москва, ул. Саморы Машела, 1.
Тел.: +7 (916) 113-39-45. Электронная почта: evelina.manzhurceva@fccho-moscow.ru
ORCID.org/0000-0002-0014-9345

Manzhurtseva Evelina Eduardovna, junior researcher, Radiologist, Radiology department, Dmitry Rogachev National Medical Research Center of Pediatric Hematology, Oncology and Immunology.
Address: 1, Samory Mashela, 117997, Moscow, Russia.
Phone number: +7 (916) 113-39-45. E-mail: evelina.manzhurceva@fccho-moscow.ru
ORCID.org/0000-0002-0014-9345

Лопатина Вера Алексеевна, лаборант-исследователь рентгенологического отделения ФГБУ «Национальный медицинский исследовательский центр детской гематологии, онкологии и иммунологии имени Дмитрия Рогачева» Минздрава России.
Адрес: 117997, г. Москва, ул. Саморы Машела, 1.
Тел.: +7 (495)-287-65-70 (доб. 4501). Электронная почта: vera.lopatina@fccho-moscow.ru
ORCID.org/0000-0003-3093-8086

Lopatina Vera Alekseevna, research assistant, Radiology department, Dmitry Rogachev National Medical Research Center of Pediatric Hematology, Oncology and Immunology.
Address: 1, Samory Mashela, 117997, Moscow, Russia.
Phone number: +7 (495) 287-65-70 (add. 4501). E-mail: vera.lopatina@fccho-moscow.ru
ORCID.org/0000-0003-3093-8086

Меньщиков Петр Евгеньевич, кандидат физико-математических наук, научный сотрудник ФГБУ «Национальный медицинский исследовательский центр детской гематологии, онкологии и иммунологии имени Дмитрия Рогачева» Минздрава России.
Адрес: 117997, г. Москва, ул. Саморы Машела, 1.
Специалист по поддержке научных исследований Philips «Здравоохранение»
Адрес: 123022, г. Москва, ул. Сергея Макеева, 13, 4-й этаж; БЦ «Марр Плаза».
Тел.: +7 (495) 287-65-70 (доб. 4508). Электронная почта: petr.menshchikov@philips.com
ORCID.org/ 0000-0001-8193-6991

Menshchikov Petr Evgenievich, PhD, Researcher, Dmitry Rogachev National Medical Research Center of Pediatric Hematology, Oncology and Immunology.
Address: 1, Samory Mashela, 117997, Moscow, Russia.
Research Support Specialist, Philips Healthcare. Address: 13, Sergei Makeev, 123022, Moscow, Russia.
Phone number: +7 (495) 287-65-70 (add. 4508). E-mail: petr.menshchikov@philips.com
ORCID.org/0000-0001-8193-6991

Терещенко Галина Викторовна, кандидат медицинских наук, заведующая рентгенологическим отделением ФГБУ «Национальный медицинский исследовательский центр детской гематологии, онкологии и иммунологии имени Дмитрия Рогачева» Минздрава России.

Адрес: 117997, г. Москва, ул. Саморы Машела, 1.
Тел.: +7 (495) 287-65-70 (доб. 1220). Электронная почта: galina.tereshenko@fccho-moscow.ru
ORCID.org/0000-0001-7317-7104

Tereshchenko Galina Viktorovna, PhD. Med., Head of the Radiology Department, Dmitry Rogachev National Medical Research Center of Pediatric Hematology, Oncology and Immunology.
Address: 1, Samory Mashela, 117997, Moscow, Russia.
Phone number: +7 (495) 287-65-70 (add. 1220). E-mail: galina.tereshenko@fccho-moscow.ru
ORCID.org/0000-0001-7317-7104

Финансирование исследования и конфликт интересов.
Исследование не финансировалось какими-либо источниками. Авторы заявляют, что данная работа, ее тема, предмет и содержание не затрагивают конкурирующих интересов.

Дата поступления статьи в редакцию издания: 30.06.2021 г.
Дата одобрения после рецензирования: 01.07.2021 г.
Дата принятия статьи к публикации: 03.07.2021 г.

Что такое
Научное сотрудничество с Philips?

Компания Philips поддерживает научно-практические исследования более чем в 10 лечебных учреждениях по всей России, в число которых входят такие центры, как НМИЦ ДГОИ им. Дмитрия Рогачева (г. Москва), ГБУЗ Морозовская ДГКБ (г. Москва), Международный Томографический центр (г. Новосибирск), НМИЦ детской травматологии и ортопедии имени Г.И. Турнера (г. Санкт-Петербург), Национальный медицинский исследовательский центр травматологии и ортопедии имени Н.Н. Приорова (г. Москва) и др.

Врачи ежегодно представляют результаты этих исследований на крупнейших мировых и Российских конгрессах, а также публикуют их в высокорейтинговых журналах.

В рамках научного сотрудничества лечебное учреждение может получать углубленный доступ к передовым инновациям Philips, а также поддержку исследовательского проекта на всех этапах реализации со стороны команды Philips Clinical Science.

«Инновационные технологии Philips открывают принципиально новые пути фундаментальных исследований в области медицины. Мы понимаем это и содействуем развитию научно-клинической деятельности. Исследовательские проекты затрагивают самые насущные вопросы здравоохранения, а их результаты успешно внедряются в ежедневную клиническую практику. Вот почему Philips поддерживает их на всех этапах реализации, – отмечает Дмитрий Куприянов, специалист по научным исследованиям Philips.

Совместные проекты научно-исследовательских центров и компании Philips легли в основу создания специального портала. На нем собраны результаты исследований, обзоры инновационных методов диагностики и визуализации, а также практические рекомендации по их применению на практике. Платформа уже доступна для всех желающих

Для получения дополнительной информации, пожалуйста, направьте запрос по адресу **ClinicalScienceRCA@philips.com**

Приглашаем Вас к научному сотрудничеству с Philips!

На правах рекламы