https://doi.org/10.52560/2713-0118-2021-3-41-61

Магнитно-резонансная маммография в диагностике внутрипротокового рака in situ (DCIS)

С. В. Серебрякова*[1,2], Т. А. Шумакова[2], О. Б. Сафронова[3], Е. А. Юхно[4], А. Л. Серебряков[5]

[1] ФГБУ «Всероссийский центр экстренной и радиационной медицины им. А. М. Никифорова» Министерства по делам гражданской обороны, чрезвычайным ситуациям и ликвидации последствий стихийных бедствий Российской Федерации, СПб
[2] ФГБОУ ВО «Первый Санкт-Петербургский государственный медицинский университет им. акад. И. П. Павлова» Минздрава России, Санкт-Петербург
[3] ФГБОУ ВО «Северо-Западный государственный медицинский университет им. И. И. Мечникова» Минздрава России, Санкт-Петербург
[4] ФГБОУ ВО «Военно-медицинская академия им. С. М. Кирова» Минобороны России, Санкт-Петербург
[5] ФГБУ «Национальный медицинский исследовательский центр им. В. А. Алмазова» Минздрава России, Санкт-Петербург

Magnetic Resonance Mammography in the Diagnostics of Intraductal Cancer in situ (DCIS)

S. V. Serebryakova*[1,2], T. A. Shumakova[2], O. B. Safronova[3], E. A. Yuhno[4], A. L. Serebryakov[5]

[1] Federal State Budgetary Institute «The Nikiforov Russian Center of Emergency and Radiation Medicine» The Ministry of Russian Federation for Civil Defense, Emergencies and Elimination of Consequences of Natural Disasters
[2] Federal State Budgetary Educational Institution of Higher Education «Academician I. P. Pavlov First St. Petersburg State Medical University" of the Ministry of Healthcare of Russian Federation, St. Petersburg
[3] Federal State Budgetary Educational Institution of Higher Education «North-Western State Medical University named after I. I. Mechnikov», Ministry of Healthcare of Russian Federation, St. Petersburg
[4] S. M. Kirov Military Medical Academy, Ministry of Defense of Russia
[5] Federal State Budgetary Institution «Almazov National Medical Research Centre» of the Ministry of Health of the Russian Federation

* **Серебрякова Светлана Владимировна,** доктор медицинских наук, доцент, профессор кафедры терапии и интегративной медицины института дополнительного профессионального образования «Экстремальная медицина»; заведующая кабинетом МРТ клиники № 1 ФГБУ ВЦЭРМ им. А. М. Никифорова МЧС России.
Адрес: 194044, г. Санкт-Петербург, ул. Академика Лебедева, д. 4/2.
Тел.: +7 (812) 339-39-39. Электронная почта: medicine@arcerm.spb.ru
ORCID.org/0000-0001-9142-4957

Serebryakova Svetlana Vladimirovna, M. D. Med., Professor of the Department of Therapy and Integrative Medicine of the Institute of Continuing Professional Education «Extreme Medicine», Head of the MRI office of Clinic № 1 the The Federal State Budgetary Institute «The Nikiforov Russian Center of Emergency and Radiation Medicine» The Ministry of Russian Federation for Civil Defense, Emergencies and Elimination of Consequences of Natural Disasters.
Address: 4/2, ul. Academica Lebedeva, St. Petersburg, 194044, Russia.
Phone number: +7 (812) 339-39-39. E-mail: medicine@arcerm.spb.ru
ORCID.org/0000-0001-9142-4957

Реферат

Совершенствование методов лучевой диагностики привело к увеличению частоты выявления рака молочной железы на ранних стадиях. Ретроспективно нами проанализированы данные магнитно-резонансной томографии с динамическим контрастным усилением (МРМ с ДКУ) у 195 пациенток с гистологически верифицированным диагнозом «внутрипротоковая карцинома in situ» (DCIS) и определены наиболее характерные синдромы и МР-признаки в соответствии с категориями BIRADS. Для образований более 5 мм в 60% нами были получены достоверные критерии злокачественного процесса (захват контраста свыше 100 % по II-III типу, наличие питающих артерий). Различные зоны контрастирования без/или с наличием образований менее 5 мм в 10–20 % карцином in situ имели характер накопления, сходный с доброкачественными пролиферативными изменениями; статистически значимым критерием было усиление сосудистой сети на MIP-реконструкции вокруг зоны контрастирования, которые в 31 % случаев совпадали с выявленными при маммографии участками скопления атипичных микрокальцинатов, но протяженность поражения была больше. Поэтому все зоны контрастирования при МРТ должны быть отнесены к категории 4 по классификации BI-RADS. МРМ с ДКУ, обладая высокой чувствительностью к выявлению васкуляризированных участков, позволяет с высокой долей вероятности оценить их характер на фоне любого типа структуры ткани молочных желез.

Ключевые слова: протоковая карцинома in situ, внутрипротоковый рак (DCIS), диагностика, магнитно-резонансная томография.

Abstract

The improvement of methods of radiation diagnostics has led to an increase in the frequency of detection of breast cancer in the early stages. According to our study (a retrospective analysis of data from 195 MRM with DKU), the results of studies of women with a histologically verified diagnosis of intra-ductal carcinoma in situ (DCIS). For formations of more than 5 mm in 60 %, we obtained reliable criteria for the malignant process (contrast capture of more than 100 % for type II-III, the presence of feeding arteries). Various contrast zones without / or with the presence of less than 5 mm formation in 10–20 % of in situ carcinomas had a pattern of accumulation similar to benign proliferative changes, a statistically significant criterion was the strengthening of the vasculature on MIP reconstruction around the contrast zone, which in 31 % of cases coincided with the areas of accumulation of atypical microcalcinates detected in mammography (BI-RADS 4). MR mammography with dynamic contrast enhancement, having a high sensitivity in detecting vascularized areas, allows us to assess their nature with a high degree of probability against the background of any types of breast tissue structure.

Key words: Ductal Carcinoma in situ, Intraductal Cancer, DCIS, Diagnosis, Magnetic Resonance Imaging.

Актуальность

Цифры статистики неумолимы: количество онкологических заболеваний в популяции увеличивается. В 2019 г. в Российской Федерации выявлен 640391 случай злокачественных новообразований (в том числе 291497 и 348894 у пациентов мужского и женского пола соответственно). Прирост данного показателя по сравнению с 2018 г. составил 2,5 %. По данным Российского центра информационных технологий и эпидемиологических исследований в области онкологии в составе МНИОИ им. П. А. Герцена, со злокачественными новообразованиями молочной железы — 18,3 %. Кумулятивный риск развития спорадического рака молочной железы (РМЖ) составляет 5,4 % при продолжительности жизни 74 года [1, 2]. Частота наследственного РМЖ, по различным

данным, составляет от 5 до 15 % [3, 5]. Риск развития РМЖ у носителей мутаций в генах BRCA1, BRCA2, CHEK2 составляет 65, 45 и 28–44 % соответственно, а у носителей мутаций гена TP53 за 20 лет наблюдений — 45 % [3, 5, 14, 17], тогда как в общей популяции в России риск развития РМЖ 6 %.

Ведущим и единственно рекомендованным методом рутинного скрининга в выявлении РМЖ на ранних стадиях в России является цифровая рентгеновская маммография (РМГ), а ультразвуковое исследование (УЗИ) и магнитно-резонансная томография (МРТ) служат методами уточняющей диагностики [7, 11]. Выявление РМЖ у женщин с плотной структурой желез, особенно у молодых женщин до 30 лет, а также у пациенток с наличием генетических мутаций, имеет определенные трудности, что предполагает необходимость использования мультидисциплинарного подхода и применение более информативных и эффективных методов диагностики.

Развитие РМЖ проходит определенные этапы трансформации клеток — от железистой дисплазии к атипичной гиперплазии в стадию «карцинома in situ» или интраэпителиальный рак, и только при нарушении целостности базальной мембраны млечного протока опухолевые клетки распространяются в строму и карцинома in situ (DCIS) приобретает характер инвазивного роста. Этот диагноз устанавливается при гистологическом обследовании (рис. 1). Наличие признаков инвазии, в свою очередь, говорит о способности опухолевого процесса к метастазированию. По данным многих публикаций, обобщенные риски генерализации внутрипротокового рака in situ составляют около 30 % [12–14].

L. C. Hartmann et al. в своих наблюдениях отмечают существенную зависимость вероятности развития РМЖ от количества фокусов атипической гиперплазии, предшествующей карциноме in situ. Так, к 25-му году наблюдения у женщин с 1 фокусом атипической гиперплазии частота развития РМЖ составила 23,9 %, с 2 фокусами — 35,5 %, с 3 фокусами — 46,6 % [3, 4, 7].

Также морфологи оценивают DCIS по степени потенциала злокачественности в зависимости от выраженности атипии клеток. Так, частота рецидивирования при высокой степени гистологической злокачественности составляет 41 %, промежуточной и низкой 16 % и 0 % соответственно [16]. В международной классификации болезней карциноме in situ присвоен код D05, в отличие от инвазивного рака, кодируемого как C50, по TNM обозначается как Tis (TisN0M0), первичная опухоль (T) оценивается по размерам узла [5, 9]. Ряд авторов за 10-летний срок наблюдений определили, что до 46 % опухолей in situ без лечения прогрессируют в инвазивный рак; остальные регрессируют или останавливаются в своем развитии [10, 11]. Не утратила значения точка зрения М. Ф. Глазунова о «компенсированном раке», который расценивал протоковую карциному in situ (DCIS) как истинную карциному, инфильтративный рост которой сдерживается защитными иммунобиологическими возможностями организма. Поэтому многие онкологи относят DCIS к предраковому состоянию и считают, что он не угрожает жизни женщины, но ее наличие повышает риск развития инвазивных форм на 60 % [5, 8]. На сегодняшний день нет определенной тактики ведения пациенток.

Размеры протоковой карциномы in situ (DCIS) могут быть от минимальных до значительных, не имея при этом признаков инвазии ни на одном из гистологических срезов. По этой причине ряд исследователей (Gump F. et al., 1987, Beahrs O. et al., 1992) предлагают разделить DCIS на 2 группы — клиническую (пальпируемая опухоль) и субклиническую (непальпируемая опухоль). Независимо от размеров злокачественные образования в подавляющем большинстве случаев сопровождаются выработкой факторов, усиливающих неоангиогенез, который проявляется ростом новых капилляров, формированием артерио-венозных шунтов, что приводит к усилению кровотока вокруг и между опухолевыми клетками [18].

МРМ при контрастировании улавливает даже незначительные участки с повышенным кровотоком, выявление которых не зависит от типа строения молочной железы, в отличие от РМГ, чувствительность которой в выявлении образований снижается на фоне плотной ткани железы (тип C и D по ACR) [19]. Использование МРМ с ДКУ привело к появлению новых данных о структуре молочных желез, интерпретация которых вызывает затруднения у врачей лучевой диагностики, тем самым затрудняя выбор оп-

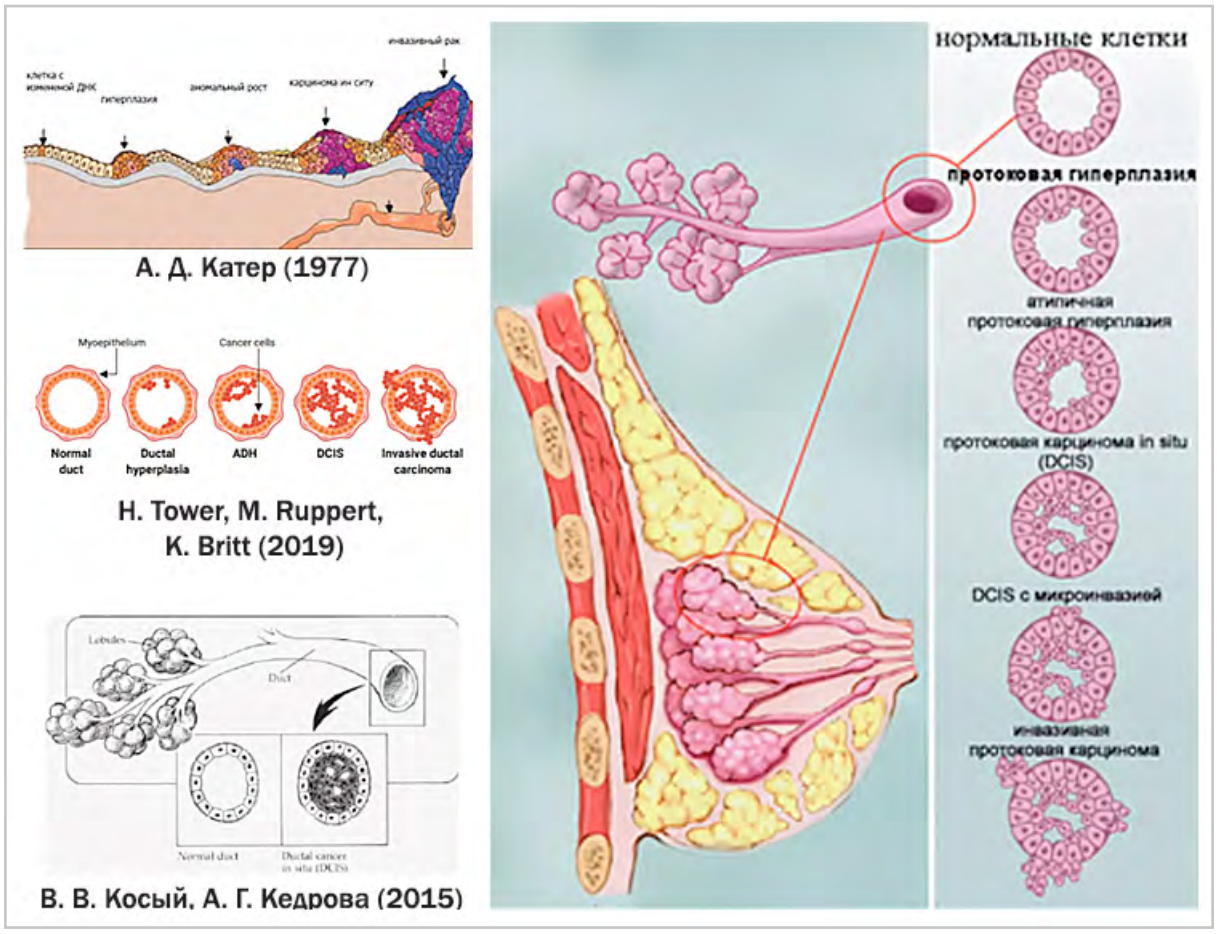

Рис. 1. Схемы трансформации клеток протоков молочной железы от дисплазии до инвазиваного рака — схема внутрипротоковой карциномы in situ (DCIS) [10, 11, 16]

тимальной тактики ведения пациентов онкологами.

Выявляемые при МРТ васкуляризированные участки могут быть обусловлены как наличием простой или атипичной железистой гиперплазии, так и протоковой карциномой in situ (DCIS) или инвазивным раком. Низкая осведомленность специалистов, онкологов о диагностической эффективности МРТ, несоблюдение единого стандартизированного подхода к проведению МР-исследования и анализу полученных МР-признаков сдерживает внедрение этого метода в клиническую практику.

Цель: оценить возможности магнитно-резонансной маммографии с динамическим контрастным усилением в выявлении внутрипротокового рака in situ (DCIS); изучить его МР-семиотику.

Материалы и методы

Проведен ретроспективный анализ данных 2507 МРМ с ДКУ, выполненных женщинам в возрасте от 19 до 78 лет в период с 2004 по 2020 г. Проанализированы и сопоставлены данные клинико-лучевого обследования, которые включали в себя помимо МРТ и РМГ, и/или УЗИ. Из общего числа данных для углубленного анализа были отобраны результаты исследований 195 женщин с гистологически верифицированным диагнозом «внутрипротоковая карцинома in situ» (DCIS).

У 77 (44,6 %) пациенток был диагностирован внутрипротоковый рак без признаков инвазии, у 118 (55,4 %) — инфильтрирующий протоковый рак с преобладанием внутрипротокового компонента или мультифокальный/мультицентричный рак с наличием включений рака in situ в одном из узлов. Средний возраст обследованных составил 45,3 ± 11,6 года.

МРТ молочных желез осуществляли на аппаратах с магнитной индукцией 1,5 и 3 Тл, с использованием специальной поверхностной катушки (breast coil) по стандартной методике, которая включала в себя:

- нативное сканирование с использованием ИП по Т2 и сочетание режимов без и с подавлением сигнала от жировой ткани в аксиальной, корональной и сагиттальной плоскостях;
- динамическое контрастное усиление (ДКУ) в режиме 1 + 5 + 1 с последующей стандартной постпроцессорной обработкой – построение субтракционных изображений, перфузионных карт и MIP-реконструкций графиков с процентным анализом накопления КВ патологическими участками за время ДКУ;
- T1fl3D-последовательность в сагиттальной плоскости 2 блоками на каждую железу с высоким пространственным разрешением, с толщиной срезов 0,5–0,8 мм.

При МРТ внутривенное введение парамагнитного контрастного вещества (КВ) является обязательным, поскольку одним из основных признаков РМЖ является патологическое его накопление. Выявляемые в молочных железах при МРТ с ДКУ структуры подразделяли на очаги, образования и зоны контрастирования.

Очаг — это маленький участок контрастного усиления (обычно менее 5 мм), который ввиду небольшого размера сложно характеризовать морфологически и не выявляется на

доконтрастных нативных изображениях.

Образование — это объемное поражение с выбухающим краем овальной, округлой или неправильной формы, с различным изменением контуров, гомогенно или гетерогенно накапливающий КВ, с деформацией прилегающих тканей.

Зона — это контрастирование участков, которые не являются образованием или очагом, не вызывают признаков масс-эффекта, что отличает их от образования. Внутри зоны обычно находятся включения нормальной железистой стромы или жировой клетчатки.

По распределению в ткани железы зоны подразделяют (рис. 2) на очаговые *(а, б)*, линейные *(в, г)*, сегментарные *(д, е)*, регионарные *(ж)*, множественные *(з)*, диффузные *(и)*.

На субтракционных изображениях и перфузионных картах (рис. 3) выявляли участки накопления КВ, оценивали локализацию, форму, количество, размеры и характер контуров, а изменение сосудистой сети вокруг них — при построении MIP-реконструкций. Также на субтракционных изображениях и MIP-реконструкциях анализировали характер накопления (гомогенный, гетерогенный, точечный, очаговый, сливной — по типу «булыжной мостовой» или сетчатый), а распространенность зон контрастирования, особенно радиальную вдоль протоков, оценивали на Т1-ВИ в сагиттальной плоскости (рис. 4, *а — к*).

Затем выполняли построение динамических кривых изменения интенсивности сигнала в течение времени, в процентах от исходного:

- I тип — повышение сигнала в течение всего времени исследования;
- II тип — быстрое накопление в первые минуты динамического контрастирования с выходом на плато;
- III тип — быстрое повышение сигнала в первые минуты с последующим его вымыванием. Анализировали все полученные данные при ДКУ по шкале, предложенной Фишером (1999), с расчетом количества баллов, соответственно выявленные изменениями, и присвоением категории BI-RADS.

Статистическую обработку результатов исследования проводили с использованием определения числовых характеристик переменных; средних значений доверительных интервалов для характеристики различных вариационных рядов, различий показателей средних — в независимых и связанных выборках с помощью t-критерия Стьюдента. Использовали многофакторный логистический регрессивный анализ, позволивший установить корреляционные связи, оценки значимости различий средних значений количественных показателей в независимых выборках по t-тесту Стьюдента. С целью оценки информативных возможностей метода в диагностике мы использовали анализ рабочих операционных кривых, ROC-анализ (Reciever Operating Characteristics).

Результаты и их обсуждение

При анализе данных МРТ с ДКУ 195 исследований мы разделили их на группы в зависимости от выявленных участков накопления: 1-я группа — узловые образования — 28 (14,4 %), из них — монофокальные 13 (6,7 %), мультифокальные/мультицентричные — 15 (7,7 %);

2-я группа — узловые образования с зонами контрастирования вокруг — 103 (52,8 %); 3-я группа включила в себя только различные варианты зон контрастирования — 64 (32,8 %).

Выявляемые при МРТ мелкие очаги накопления (менее 5 мм), которые не сливались между собой, были единичные и изолированные друг от друга; ввиду некорректного их ретроспективного сопоставле-

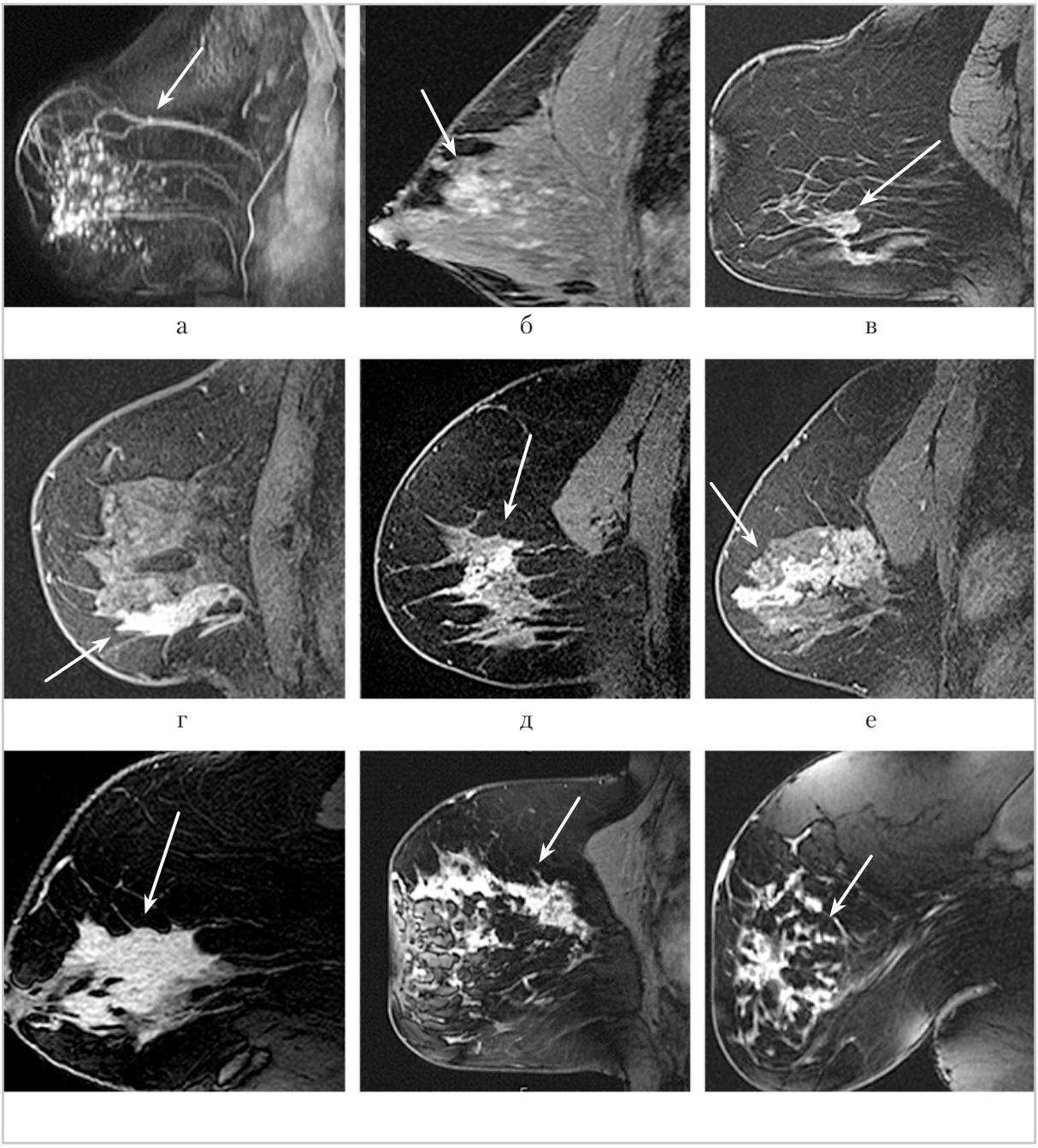

Рис. 2. МР-томограммы, постконтрастные Т1-ВИ в сагиттальной плоскости. Варианты зон контрастирования *(отмечены стрелкой)*: *а* — MIP-реконструкция; *б — и, а, б* — мелкоочаговая; *в* — протоковая; *г* — линейная; *д, е* — сегментарная; *ж* — регионарная; *з, и* — диффузная

ния с данными гистоморфологии по локализации, мы из анализа исключили.

Пациентки 1-й подгруппы с верифицированным внутрипротоковым

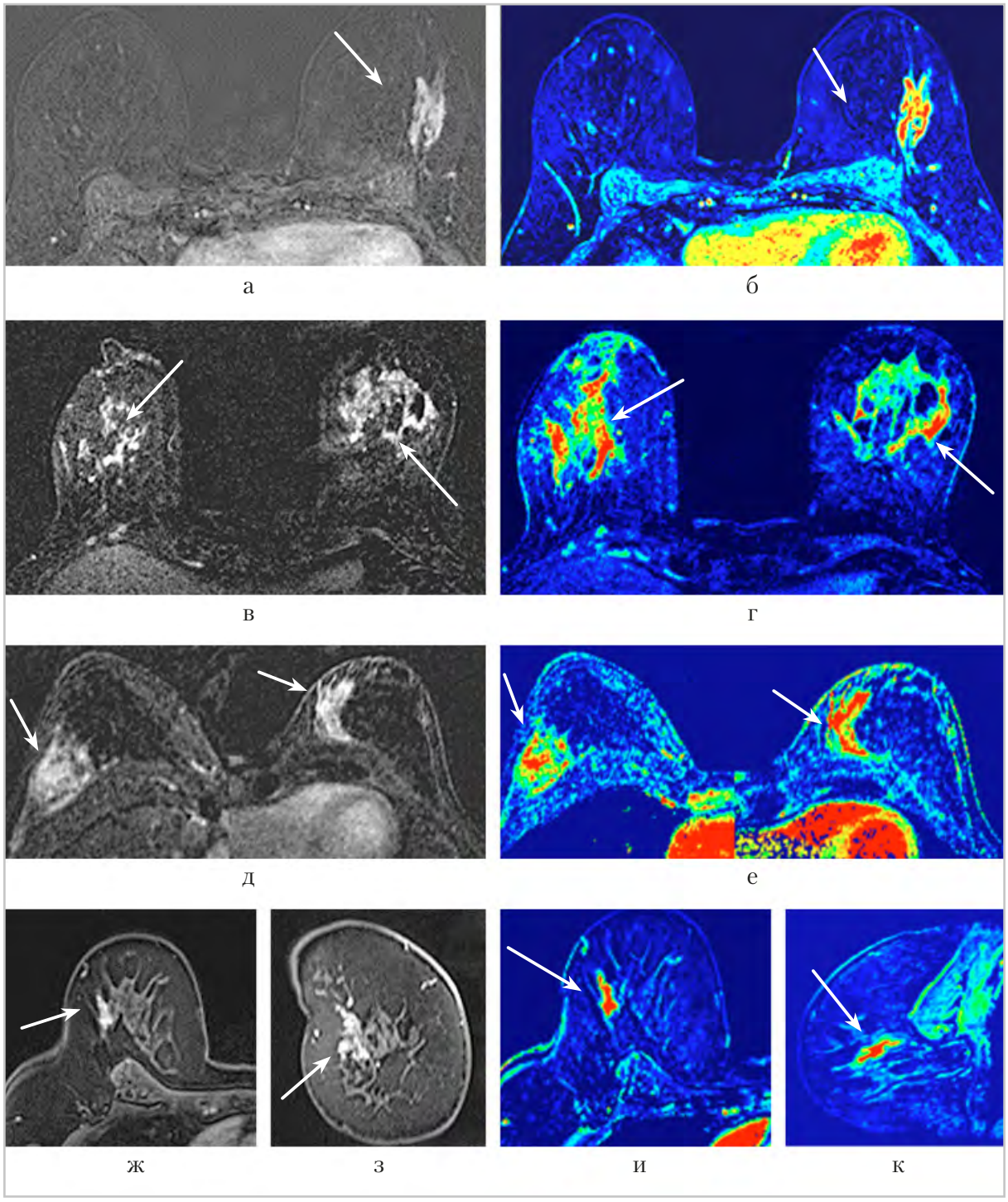

Рис. 3. МР-томограммы, зоны контрастирования *(стрелки)* — субтракционные изображения *(а, в, д)*, постконтрастные Т1-ВИ *(ж — в)* аксиальной плоскости; *з* — в корональной плоскости), перфузионные карты *(б, г, е, и, к)*

раком in situ без признаков инвазии (DCIS) поступали в отделение с предварительным диагнозом «доброкачественное узловое образование», и только после операции морфологами устанавливался окончательный диагноз. Размеры образований варьировали от 9 мм до 3 см (средние 1,8 ± 0,7 см), у 5 человек наблюдали образование в течение 3 лет, у 2 пациенток более 5 лет. Образования пальпировались и хорошо визуализировались при УЗИ. Причиной выполнения МРТ было увеличение размеров и появления неоднородности в структуре по данным УЗИ, а также у 2 пациенток наличие дискомфорта и косметических

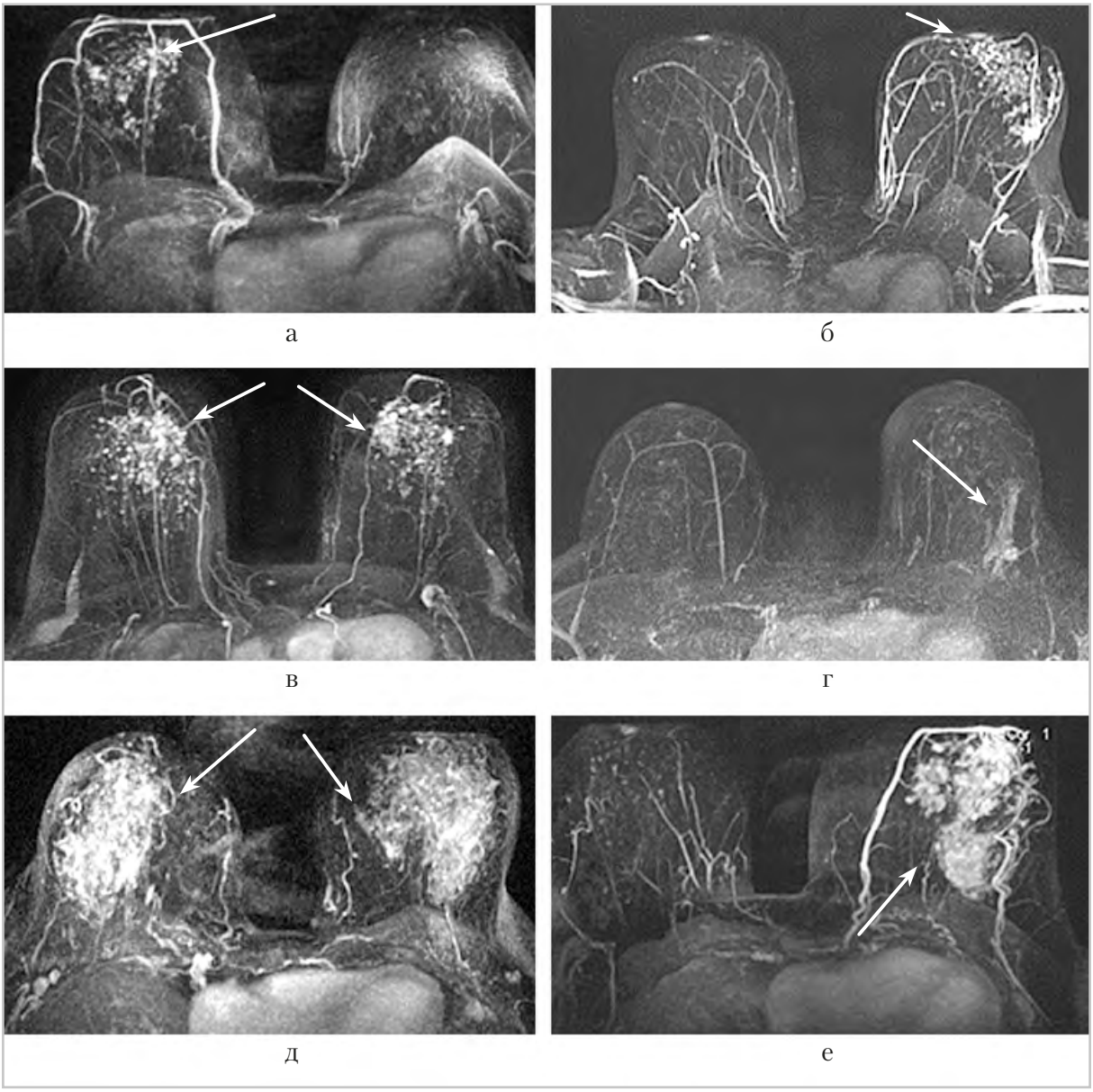

Рис. 4. МР-томограммы: MIP-реконструкции. Типы зон контрастирования *(отмечены стрелками)*, *а* — точечные; *б, в* — мелкоочаговые, сетчатые; *д, е* — сливные (по типу «булыжной мостовой»), усиление сосудистой сети вокруг патологических зон *(отмечено пунктирной стрелкой)*; *г* — линейная; *в, д* — билатеральное поражение

дефектов. У пациенток на преконтрастных Т1-ВИ образования характеризовались преимущественно изоинтенсивной (69,2 %) и гипо-гиперинтенсивной (30,8 %) структурой. При ДКУ на МРТ образования имели все признаки доброкачественного процесса – контуры их были ровные, четкие, без отека окружающих тканей, накопление КВ было гомогенным в 11(84,6 %) наблюдениях, по степени накопления слабо и/или умеренно интенсивным (до 50–75 %) у 8 (61,5 %) женщин, у большинства тип накопления был I (53,8 %) или II (46,2 %), признаков вымывания (III тип накопления) нами отмечено не было, сосудистая сеть при построении MIP-реконструкций вокруг была не усилена и не деформирована. По шкале Фишера все данные МРТ укладывались в категорию BI-RADS 3.

Пример пациентки С., 36 лет (рис. 5, *а — г*).

Ретромаммарное образование (отмечено стрелкой) округлой формы, с четкими дольчатыми контурами, имеющее все характеристики доброкачественного образования при УЗИ и при МРТ с ДКУ, но с признаками неравномерного умеренного накопления КВ по I типу, без признаков вымывания. Выполнена секторальная резекция, при экспресс-гистологии — интраканаликулярная фиброаденома, а окончательный патоморфологический диагноз – фиброаденома смешанного строения с включениями DCIS размерами до 6 мм.

Окончательный диагноз: нерадикальное удаление опухоли, повторная секторальная резекция с биопсией сигнального лимфоузла, гистологически — без признаков поражения.

Таким образом, четких критериев злокачественности у пациенток данной группы нами при МРМ с ДКУ выявлено не было, только у трети пациенток отмечались неоднородность внутренней МР-структуры и умеренная гетерогенность накопления КВ ($p > 0,05$).

У пациенток с мультифокальными и мультицентричными образованиями было сложно установить приоритетный фон вокруг за счет пролиферативных и фиброзных изменений. При ДКУ большинство узловых инвазивных образований (11 человек; 73,3 %) имели интенсивность МР-сигнала выше 100 % и характеризовались II типом накопления КВ (10; 66,7 %); небольшие образования (от 6 до 10 мм) накапливали КВ умеренно, с максимальным пиком до 70–85 % (4; 26,7 %). В каждом 3-м случае мы отмечали гетерогенный характер контрастирования, и интенсивность МР-сигнала возрастала при ДКУ незначительно, тем самым затрудняя дифференциальную диагностику, в 10 случаях была выставлена категория BI-RADS 4, у остальных — категория 3.

Асимметрия сосудистой сети молочных желез при построении MIP-реконструкций была выявлена у 6 (40 %) женщин этой группы. Почти у половины (8; 53,3 %) были выявлены питающие сосуды. Таким образом, основные признаки в данной группе: наличие питающих артерий, усиление сосудистой сети и ее асимметричность, четких МР-критериев, разграничивающих инвазивный рак и узловые образования с включениями рака in situ, выявлены не были($p < 0,005$).

Во 2-й группе асимметрия, усиление сосудистой сети молочных желез с наличием питающего опухоль сосуда выявлялись в 82 (79,6 %) наблюдениях. Образования неравномерно накапливали КВ с нарушением архитектоники окружающих тканей, вокруг них име-

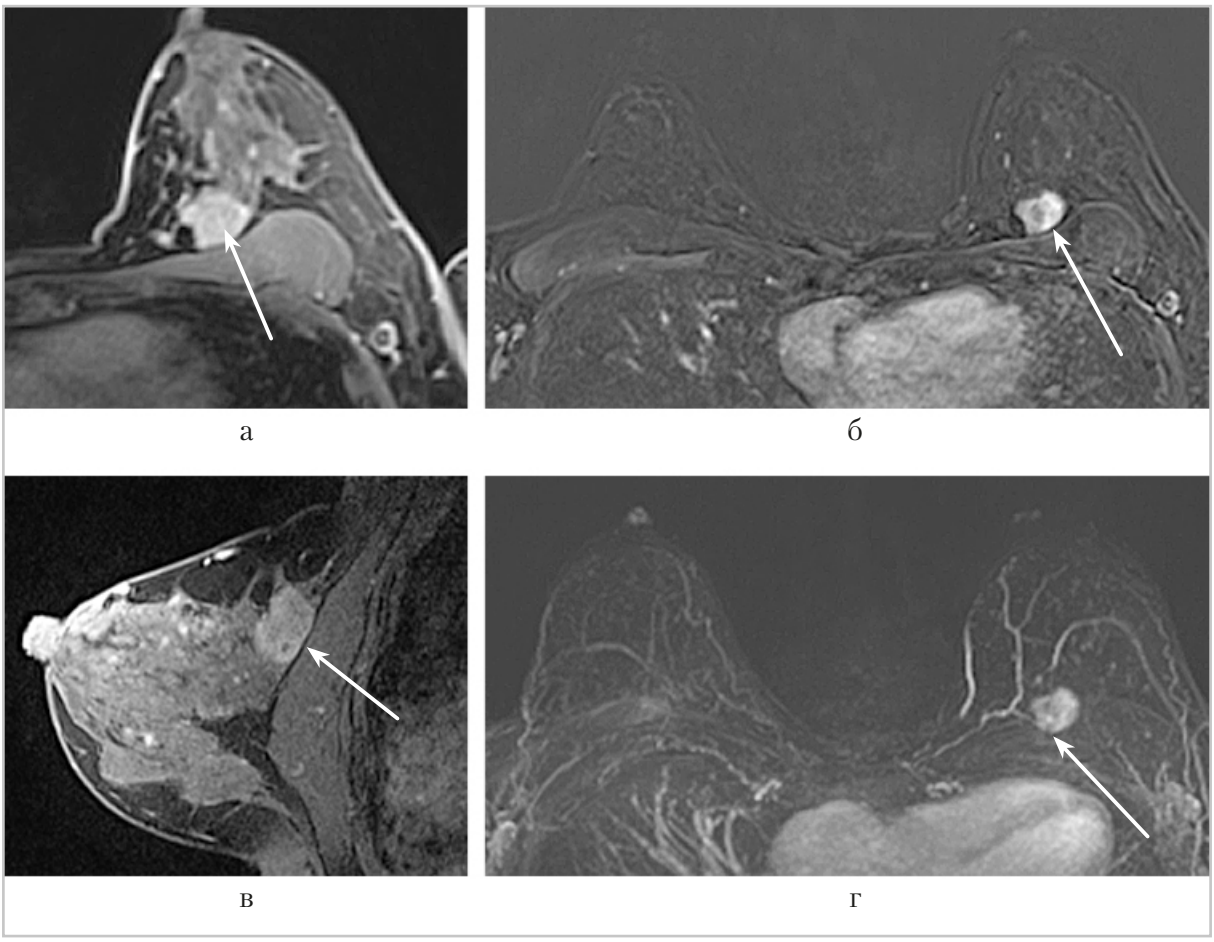

Рис. 5. МР-томограммы пациентки С., 36 лет. Узловое ретромаммарное образование в левой молочной железе. Гистологически верифицированный DCIS в смешанной фиброаденоме: *а, в* — постконтрастные Т1-ВИ; *б* — субтракционное изображение; *г* — MIP-реконструкция, минимальное усиление сосудистой сети

лись различные варианты зон контрастирования, на которые также распространялось усиление сосудистой сети, они по данным гистологии соответствовали неинвазивному внутрипротоковому компоненту (DCIS). При построении кривых «интенсивность сигнала — время» солидные образования характеризовались преимущественно II типом — 34,2 %, реже I типом накопления — 26,8 %, а в 39 % по III типу, с признаками вымывания. От зон контрастирования тип накопления преимущественно был с «выходом» на плато — 73,8 %, и в течение всего времени исследования (I тип) в 53,4 %. Зоны контрастирования преимущественно были смешанные, состояли из мелких очагов вдоль протоков — очагово-протоковые в 59 (57,3 %) случаях, диффузные — в 18 (17,5 %), регионарные — в 11 (10,7 %).

При анализе структуры желез вокруг образований в области зон контрастирования было отмечено наличие сгуппированных разнокалиберных протоковых кист в трети наблюдений, у четверти отмечалось содержимое в протоках, как жидкостное, так и белко-

вое или перидуктальный отек. В 22,3 % зоны контрастирования сочетались с умеренной дилатацией протоков. Кисты и дилатация протоков также отмечались и при УЗИ, иногда сочетались с усилением кровотока при ЦДК и ЭДК, а при РМГ в области зон контрастирования в 44,6 % определялись микрокальцинаты. Также при РМГ отмечали нарушение архитектоники внутреннего строения у 25 (24,3 %) человек. Но в большинстве случаев зоны контрастирования не имели каких-либо проявлений при выполнении традиционных методов диагностики.

В качестве подтверждения этого приводим пример наблюдения за пациенткой Ч., 44 года.

На маммограммах на фоне рентгеноплотной ткани молочной железы тип С (по ACR) отчетливо очаговых образований, сгруппированных микрокальцинатов не определяется (рис. 6, *а — г*).

При МРМ с ДКУ в верхненаружном квадранте ПМЖ ретромаммарно выявляется узловое образование размером до 1,1 см, с тяжистыми четкими контурами (отмечено стрелкой), неравномерно накапливающее КВ по II типу до 80–95 %, с наличием множественных небольших очагов вокруг (отмечено пунктирной стрелкой), сливающимися в сегментарную зону контрастирования (рис. 6, *д — з*).

У пациенток 3-й группы основным МР-проявлением внутрипротокового рака (DCIS) было наличие различных вариантов зон контрастирования, состоящих из сгруппированных мелких очагов, до 1–2 мм, у 18 (28,1 %), или более крупных, 2–5 мм с линейным накоплением вдоль стенок протоков по типу очагово-протоковой зоны — 13 (20,3 %), реже встречались множественные и диффузные зоны — 8 (12,5 %), протоковые и линейные — 6 (9,4 %), сетчатые — 5 (7,8 %). При сравнении видов зон контрастирования в группах отмечалось преобладание очагово-протоковой ($p < 0,001$) — 57,3 % во 2-й группе против 20,3 % в 3-й группе.

При построении кривых «интенсивность сигнала — время» зоны контрастирования (DCIS) в 3-й группе характеризовались преимущественно I типом — кривая постоянного роста МР-сигнала в 56 (87,5 %) наблюдениях. Усиление сосудистой сети вокруг зон контрастирования выявлялись в 37 (57,8 %) случаях.

Интенсивное накопление контрастного вещества является характерным признаком для злокачественных образований — 77,7 % больных 2-й группы, ($p < 0,001$). При этом зоны контрастирования накапливали КВ менее интенсивно, чем узловые образования, и оценка накопления из-за «диффузности и мелкоочаговости» была затруднительна и не всегда корректна, а данные очень разноречивы от минимального до значительного, без и с признаками вымывания. При наличии слабого диффузного накопления зон, особенно при наличии сопутствующих диффузных пролиферативных изменений, чаще у женщин репродуктивного возраста, оценка критерия ДКУ была сложна и затрудняла дифференциальную диагностику, что и давало ложноположительные (3,7 %) и ложноотрицательные (5,1 %) результаты.

При сравнении данных РМГ в 44,6 % во 2-й группе и до 57,8 % в 3-й группе зоны контрастирования соответствовали сгруппированным микрокальцинатам, но при оценке их протяженности зоны контрастирования были больше по размерам и распространен-

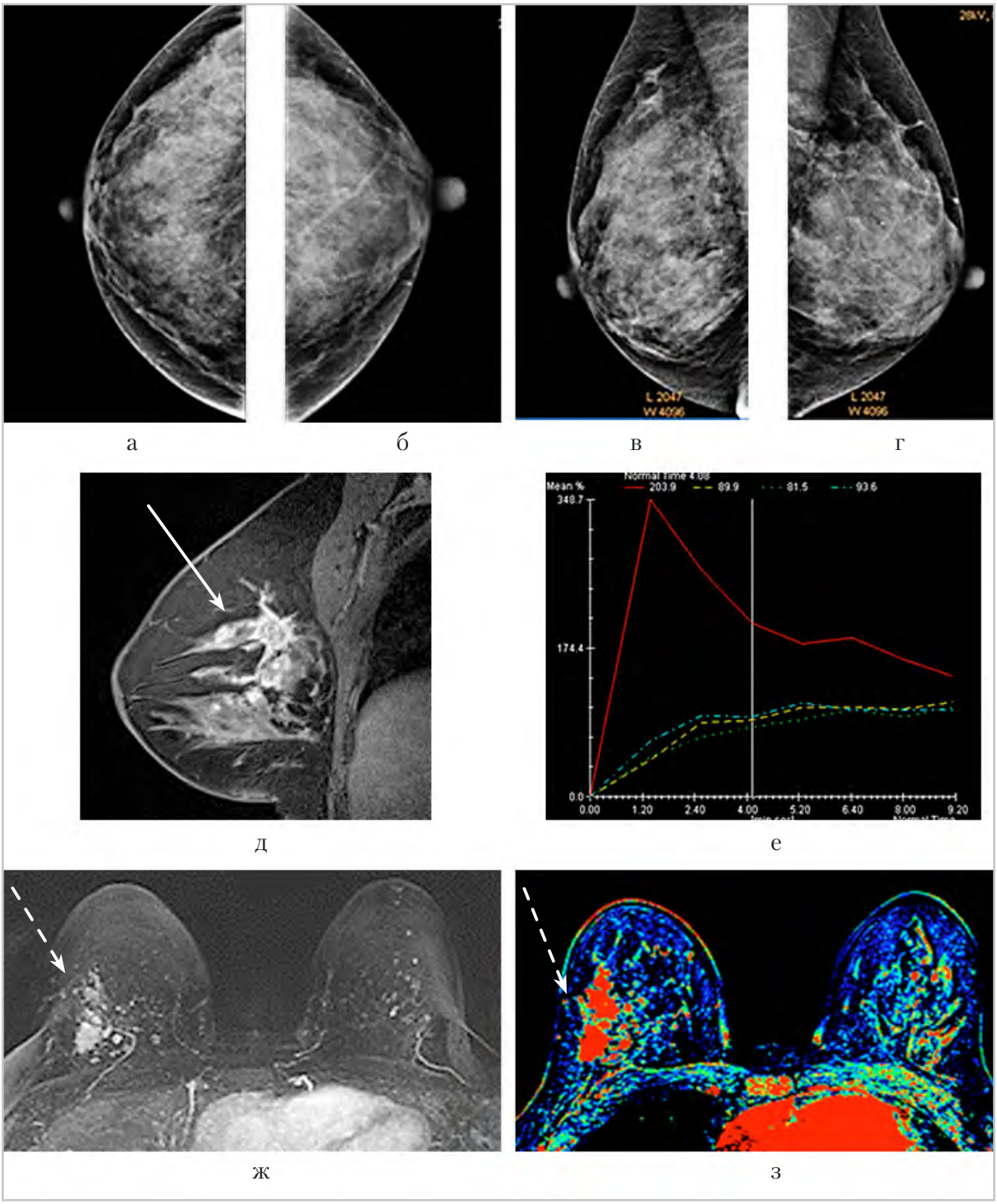

Рис. 6. Рентгеновские маммограммы в краниокаудальной проекции *(а, б)* и косых проекциях *(в, г)*. МР-томограммы *(д, е)* пациентки Ч., 44 года: узловое образование *(стрелка)* с очагами вокруг, сливающимися в сегментарную зону *(отмечено пунктирной стрелкой)* контрастирования (*д* — постконтрастная Т1-ВИ в сагиттальной плоскости; *ж* — MIP-реконструкция; *з* — перфузионная карта; *е* — график накопления КВ препарата по II типу от зоны контрастирования)

ности, чем область микрокальцинатов. Также при РМГ отмечали нарушение архитектоники внутреннего строения желез в 24,3 и 20,3 % соответственно (во 2-й и 3-й группах). При УЗИ отчетливо специфических признаков выявляемых зон контрастирования при МРТ, кроме умеренного расширения протоков и внутрипротоковых кист, нами в описании не отмечалось (около 35 % наблюдений). Для подтверждения данного высказывания приводим пример наблюдения за пациенткой А., 54 года. На РМГ в косой проекции левой молочной железы на фоне жировой инволюции (тип А) определяется участок с нарушением архитектоники (отмечен пунктирной стрелкой) с наличием единичных микрокальцинатов. При МРТ с ДКУ в этой области определяется мелкоочаговая зона контрастирования (отмечено стрелкой) без значимого усиления сосудистой сети вокруг с признаками накопления КВ до 130–143 % по II типу с выходом на «плато», более отчетливо визуализируемая на субтракционных изображениях, MIP-реконструкции и перфузионной карте.

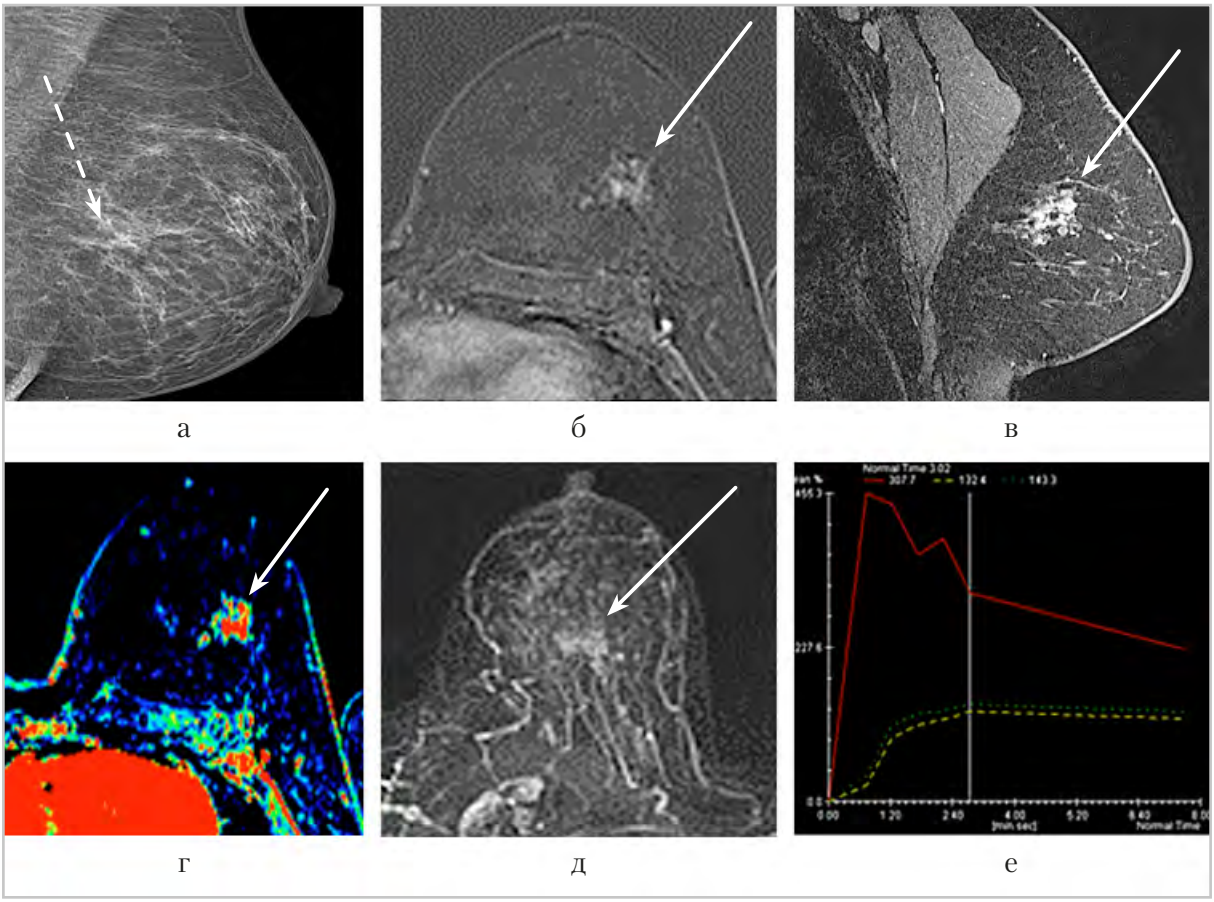

Рис. 7. Рентгеновская маммограмма *(а)*, МР-томограммы пациентки А., 54 года; *б* — субтракционное изображение в аксиальной; *в* – постконтрастная Т1-ВИ в сагиттальной плоскости; *г* — перфузионная карта; *д* — MIP-реконструкция участка с нарушением архитектоники *(пунктирная стрелка)*, с наличием микрокальцинатов на маммограмме, мелкоочаговая зона контрастирования *(стрелка)* без значимого усиления сосудистой сети вокруг с признаками умеренного накопления КВ по II типу *(е)*

При построении кривых «интенсивность сигнала — время» зоны контрастирования (DCIS) в 3-й группе характеризовались преимущественно I типом накопления — кривая постоянного роста МР-сигнала (85,9 %), тогда как у 2-й группы вокруг узлового образования зоны были более сгруппированными и характеризовались II типом накопления — в первые минуты с выходом на «плато» (73,8 %).

Изменений кожных покровов у пациенток 1-й и 3-й групп в наших наблюдениях выявлено не было, во 2-й группе отмечалась небольшая деформация, втяжение на уровне узлов, но не на уровне и вдоль зон контрастирования, также во 2-й группе отмечалось деформация соска с наличием выделений из них у 10 %. Все зоны контрастирования у женщин исследуемых групп характеризовались преимущественно изоинтенсивным МР-сигналом на преконтрастных Т1-ВИ (76,7 % в 1-й группе и 65,6 % во 2-й), у трети пациенток имело место умеренное расширение протоков с наличием содержимого в их полости, у каждой пятой определялись небольшие кисты, но ценность этих критериев относительна ($p > 0,05$).

Нами проверена статистическая гипотеза распределения наблюдений в рассматриваемых группах по типам кривых с использованием критерия хи-квадрат. При этом достоверно значимых отличий ни по одному из параметров выявить не удалось, вызывая значительные затруднения в постановке диагноза. Для выявления дополнительных дифференциально-диагностических критериев зон контрастирования только усиление сосудистой сети вокруг имели высокий статический показатель (хи-квадрат = 128,4; df = 2; $p < 0,0001$). Также статистически значимым критерием отмечено появление зон контрастирования на фоне «плотной» железы, преимущественно на фоне фиброзно-железисто-кистозных изменений стромы, локализованный вариант ($p < 0,0001$).

В одиночных образованиях отчетливо значимых различий в интенсивности и степени накопления нами не выявлено ($p > 0,05$). При построении MIP-реконструкций мы провели сравнительную оценку сосудистой сети вокруг выявленных зон и вокруг образований. Признаки изменения сосудистой сети молочных желез статистически достоверно выше ($p < 0,001$) во 2-й исследуемой группе 79,6 % против 57,8 % в 3-й.

Чувствительность традиционных методов диагностики (РМГ + УЗИ) в выявлении внутрипротокового рака in situ вокруг опухолевого узла у пациенток 2-й группы, по нашим данным, составила 74 %, существенную роль здесь внесла РМГ благодаря выявлению микрокальцинатов, чувствительность МРТ с ДКУ — 97 %, а в выявлении внутрипротокового компонента DCIS, визуализируемого на МРТ в виде зон контрастирования, у 3-й группы 64,5 и 95 % соответственно (диаграмма статистики). Специфичность и безошибочность 75 %, 74 % — традиционными методами, 95 и 96 % — при МРТ с ДКУ.

Сравнение в разных группах показало более низкую чувствительность в выявлении зон контрастирования при УЗИ — 45 % (в 3-й группе) против 92,9 % при МРТ с ДКУ, а в выявлении узловых образований чувствительность традиционных методов составила в 1-й и 2-й группах при УЗИ 85–95 %, при РМГ— 81–87 % и несколько больше, но несущественно при МРТ с ДКУ— 93–95 %.

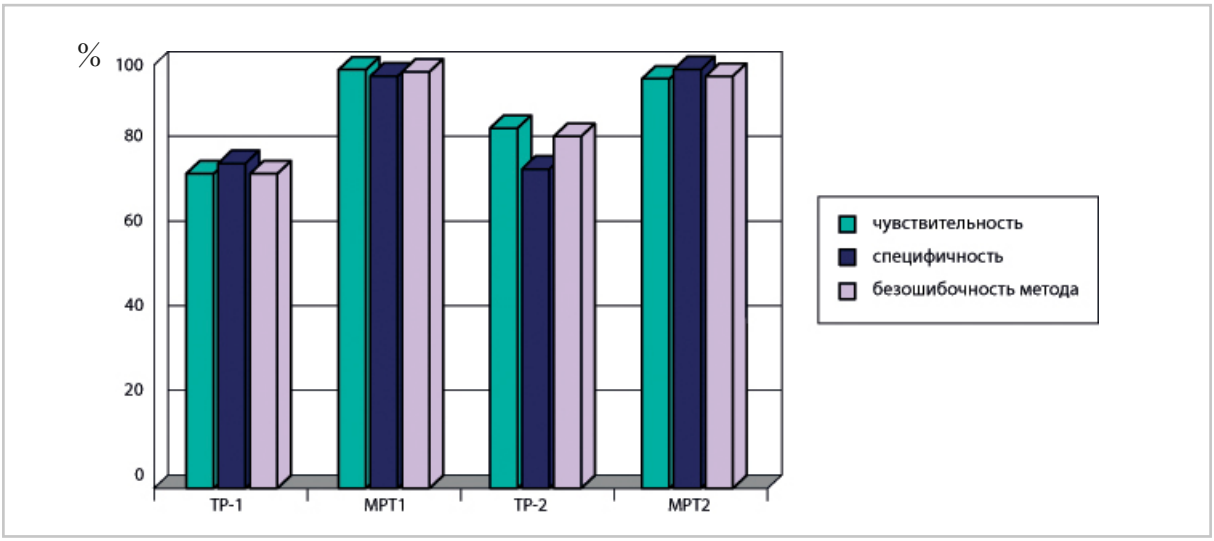

Рис. 8. Диаграмма уровня чувствительности, специфичности и безошибочности метода различных методов лучевой диагностики (ТР — традиционные методы диагностики РМГ и УЗИ) в выявлении внутрипротокового рака in situ вокруг опухолевого узла (1); выявление DCIS (2)

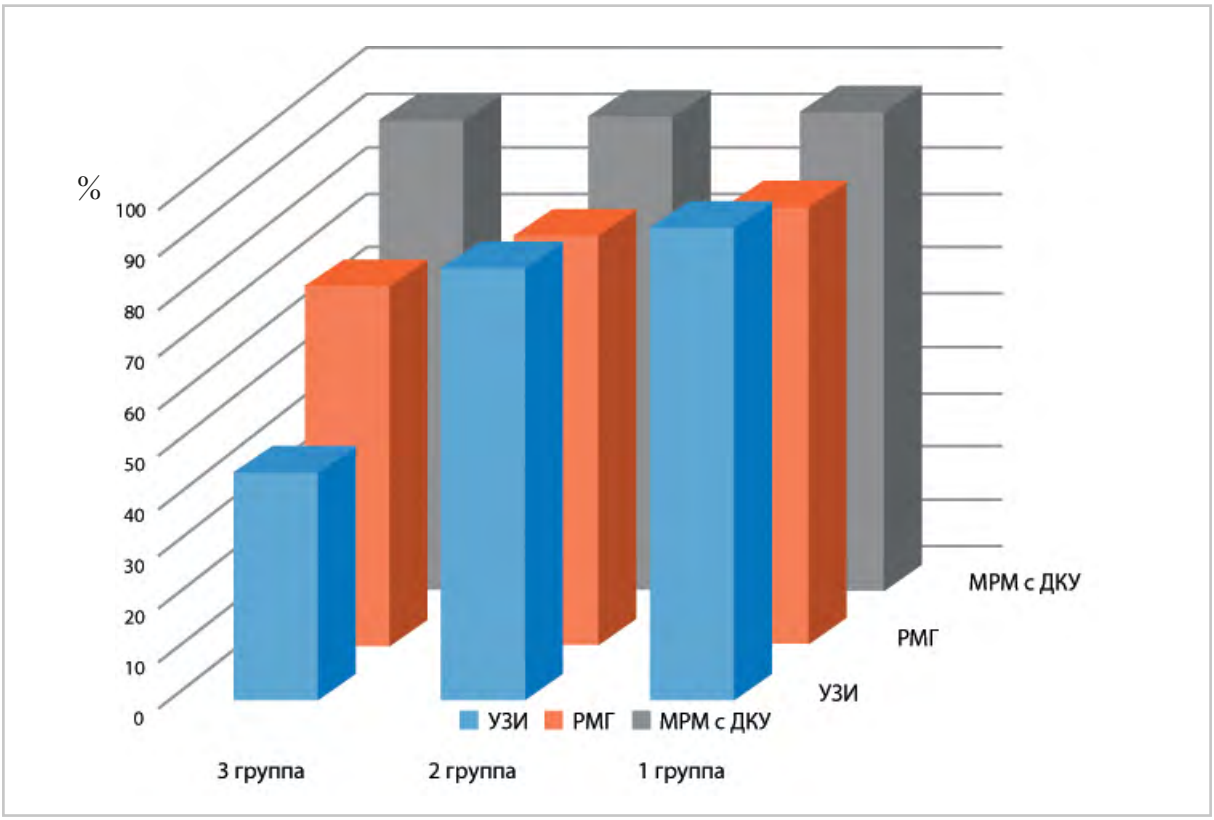

Рис. 9. Диаграмма уровня чувствительности методов лучевой диагностики (РМГ, УЗИ, МРТ) в выявлении внутрипротокового рака in situ (DCIS) в ретроспективно-проанализированных группах

Обсуждение результатов

Клиническая картина при непальпируемых образованиях молочных желез достаточно скудна и обусловлена преимущественно крайне вариабельной структурой тканей, составляющих молочную железу, и возможными дисгормональными изменениями и фоновыми процессами в них. При использовании РМГ выявляемость внутрипротоковой карциномы достигает 30 % [3, 6]. РМГ не позволяет точно определять ее размер (распространенность опухоли внутри протоков) и подтвердить наличие мультифокальности, а в 5–15 % с ее помощью вообще не удается визуализировать клинически не проявляющийся РМЖ, особенно при высокой плотности железистой ткани у женщин репродуктивного возраста [1, 3]. Выявленные при МРМ зоны васкуляризации в 44—57,8 % случаев совпадали с выявленными при рентгеновской маммографии участками скопления атипичных микрокальцинатов, в 20–24,3 % случаев соответствовали участкам локальной асимметрии и нарушения архитектоники, а при ретроспективном анализе соответствовали внутрипротоковому распространению DCIS. Зоны контрастирования при МРТ должны относиться по BI-RADS к категории 4, и пациенты должны быть направлены к онкологу для гистологической верификации. Специфичность УЗ-метода при использовании цветового (ЦДК) и энергетического допплеровского картирования (ЭДК) кровотока значительно увеличивается, так как позволяет выявлять интенсивный локальный кровоток, что обычно рассматривается как маркер его злокачественности [4, 6]. Одним из значимых недостатков УЗ-метода является низкая разрешающая способность на фоне жировой инволюции. Неравномерное расширение протоков различной степени выраженности с перидуктальными зонами сниженной эхогенности и локальным усилением кровотока при ЦДК и ЭДК на фоне участков локальной асимметрии, соответствующих зонам контрастирования при МРТ, были выявлены в 35 % случаев. В связи с необходимостью поиска более эффективных методов диагностики злокачественных образований молочной железы логичным стало обращение многих исследователей к новому методу лучевой диагностики — МРМ [2–4]. МРМ позволяет значительно более достоверно оценить протяженность и характер поражения вдоль протоков по сравнению с РМГ, точнее определить характер и локализацию изменений по сравнению с УЗИ. Для МРТ практически нет недоступных для исследования областей. МРМ с ДКУ обладает высокой разрешающей способностью, полипроекционностью, высокой контрастностью мягких тканей, особенно жидкостей, т.е. практически лишена недостатков РМГ и УЗИ. В настоящее время МРМ во всем мире все шире используется при проведении исследований молочных желез у женщин с развитой железистой тканью (к которым прежде всего относятся женщины репродуктивного возраста) или с выраженными фиброзно-пролиферативными изменениями. По данным нашего исследования образования более 5 мм имеют характерные МР-признаки рака в 45–60 %, в остальном – косвенные; зоны контрастирования могут быть размером 3–5 см и более; малые по размерам опухоли незначительно накапливают КВ менее 100 % и характеризуются I–II типвми контрастирования, а в половине наблюдений — усилением сосудистой сети вокруг. 10–20 % карци-

ном in situ имеют характер накопления, сходный с доброкачественными пролиферативными изменениями. Данные, полученные при МРМ с ДКУ, в большей степени коррелируют с данными рентгеновской маммографии. Основным преимуществом данного метода является большая чувствительность в выявлении распространения вдоль протоков за счет оценки на MIP-реконструкциях усиления сосудистой сети, что позволяет с высокой долей достоверности не только визуализировать изменения при DCIS, но и оценить их протяженность. Безусловно, финальным этапом диагностического алгоритма для выбора оптимальной лечебной стратегии при РМЖ является биопсия выявленных изменений, образований для проведения гистологического и иммуногистохимического исследований.

Отсутствие необходимости подвергать пациентов воздействию ионизирующего облучения выгодно отличает МРТ от рентгеновской маммографии, возможность выявления изменений при любой плотности железы, типе ее строения, объективность – от УЗИ. Иными словами, МРМ с ДКУ является наиболее информативным методом диагностики в выявлении внутрипротокового распространения опухоли. В то же время следует отметить, что МРМ относится к новым методикам, которые находятся на стадии развития и совершенствования. Клиницисты нуждаются в стандартизации как применяемых терминов, так и параметров, используемых при проведении МРМ с ДКУ.

Заключение

МРМ с ДКУ позволяет получить дополнительные данные в выявлении и дифференциальной диагностике РМЖ, которые не могут быть получены с помощью других методов лучевой диагностики: васкуляризированные очаги, зоны контрастирования, которые в совокупности с усилением сосудистой сети вокруг них, являются проявлением ранних и малых форм РМЖ, в том числе и внутрипротоковой карциномы in situ (DCIS). Можно ожидать, что проводимые многочисленные исследования динамической МРМ в диагностике РМЖ приведут к более частому клиническому применению этого метода, и в будущем МРТ может стать неотъемлемой частью диагностических и скрининговых мероприятий при патологии молочных желез, особенно на фоне хорошо развитой ткани желез и у женщин с генетическими мутациями и отягощенной наследственостью.

Список литературы

1. *Каприн А. Д., Старинский В. В., Шахзадова А. О.* Злокачественные новообразования в России в 2019 году (заболеваемость и смертность). М.: МНИОИ им. П. А. Герцена — филиал ФГБУ «НМИЦ радиологии» Минздрава России, 2020. 252 с.
2. *Корженкова Г. П.* Первые результаты пилотного проекта маммоскрининга по раннему выявлению рака молочной железы в Калужской области / Г.П. Корженкова // CONSILIUM MEDICUM. 2019. Т. 21. № 6. С. 38–41.
3. *Портной С. М.* Основные риски развития рака молочной железы и предложения по его профилактике // Опухоли женской репродуктивной системы. 2018. № 3. С. 25–39.
4. *Семиглазов В. В.* Клиническая характеристика и лечение неинвазивных и минимальных инвазивных форм рака молочной железы. СПб.: Эскулап, 2004. 47 с.

5. *Серебрякова С. В., Труфанов Г. Е., Фокин В. А., Юхно Е. А.* Магнитно-резонансная томография с контрастным усилением в дифференциальной диагностике узловых образований // Визуализация в медицине. 2016. № 1. С. 10–21.
6. *Шумакова Т. А., Солнцева И. А., Сафронова О. Б., Савелло В. Е., Серебрякова С. В.* Применение международной классификации BI-RADS в маммологической практике. СПБ.: ЭЛБИ-СПб, 2018. 208 с.
7. *Cardoso F., Kyriakides S., Ohno S.* ESMO Clinical Practice Guidelines // Early Breast Cancer |ESMO. 2019. № 30. P. 1194–1220.
8. *Gradishar W. J., Anderson B. O., Balassanian R. et al.* Invasive breast cancer version 1.2016, NCCN Clinical Practice Guidelines in Oncology // J. Natl. Compr. Canc. Netw. 2016. № 14 (3) P. 324–354.
9. *Hartmann L. C., Degnim A. C., Santen R. J. et al.* Atypical hyperplasia of the breast-risk assessment and management options // N. Engl. J. Med. 2015. Jan 1. № 372 (1). P. 78–89
10. *Holland R., Faverly D. R.* Whole-organ studies // Silverstein M.J., ed. Ductal carcinoma in situ of the breast. Baltimore: Williams and Wilkins, 1997. P. 233–240.
11. *Morrow M., Schnitt S. J., Norton L.* Current management of lesions associated with an increased risk of breast cancer // Nat. Rev. Clin. Oncol. 2015 Apr. № 12 (4). P. 227–238.
12. *Petrelli F., Viale G., Cabiddu M., Barni S.* Prognostic value of different cut-off levels of Ki-67 in breast cancer: a systematic review and meta-analysis of 64 196 patients. Breast Cancer Res. Treat. 2015. № 153 (3). P. 477–491.
13. *Silverstein M. J., Lagios M. D.* Use of predictors of recurrence to plan therapy for DCIS of the breast Oncol. (Williston Park). 1997. Mar № 11 (3). P. 393–406, 409–410.
14. *Turnbull A.K., Arthur L.M., Renshaw L. et al.* Accurate prediction and validation of response to endocrine therapy in breast cancer // J. Clin. Oncol. 2015. № 33 (20). P. 2270–2278.
15. *Wang M., He X., Chang Y., Sun G., Thabane L.* A sensitivity and specificity comparison of fine needle aspiration cytology and core needle biopsy in evaluation of suspicious breast lesions: A systematic review and meta-analysis // Breast. 2017. № 31. P. 157–166.
16. *Wolff A. C., Hammond M. E. H., Allison K. H. et al.* HER2 testing in breast cancer: american society of clinical oncology. College of american pathologists clinical practice guideline focused update summary // J. Oncol. Pract. 2018. № 14 (7). P. 437–441.
17. *Wolff A.C., Hammond M.E.H., Allison K.H. et al.* Human epidermal growth factor receptor testing in breast cancer: american society of clinical oncology // College of American pathologists clinical practice guideline focused update // J. Clin. Oncol. 2018. № 36 (20). P. 2105–2122.
18. *Zhang X. H., Xiao C.* Diagnostic value of nineteen different imaging methods for patients with breast cancer: a network meta-analysis // Cell. Physiol. Biochem. 2018. № 46 (5). P. 2041–2055.

References

1. *Kaprin A. D., Starinskiy V. V., Shahzodovoy A. O.* Malignancies in Russia in 2019 (morbidity and mortality). Moscow, 2020. 252 (in Russian).
2. *Korzhenkova G. P.* The first results of a pilot mammoscreening project for the early detection of breast cancer in the Kaluga region. Consilium Medicum. 2019. V. 21 (6). P. 38–41 (in Russian.).

3. *Portnoy S. M.* Main risk factors for breast cancer and proposals for its prevention. Tumors of female reproductive system. 2018. V. 14 (3). P. 25–39. (in Russian).
4. *Semiglazov V. V.* Clinical characteristics and treatment of non-invasive and minimally invasive forms of breast cancer. St. Petersburg: Aesculapius, 2004. 47 p. (in Russian.).
5. *Serebrjakova S. V., Trufanov G. E., Fokin V. A., Juhno E. A.* The magnetic resonance mammography with dynamic contrast enhancement in the differential diagnostics of breast nodes. Visualization in medicine 2016. No. 1. P. 10–21 (in Russian).
6. *Shumakova T. A., Solntseva I. A., Safronova O. B., Savello V. E., Serebryakova S. V.* Application of the international BI-RADS classification in mammology: a guide for physicians. St Petersburg: ELBI-SPb, 2018 (in Russian).
7. *Cardoso F., Kyriakides S., Ohno S.* ESMO Clinical Practice Guidelines. Early Breast Cancer. 2019. No. 30. P. 1194 – 1220.
8. *Gradishar W. J., Anderson B. O., Balassanian R. et al.* Invasive breast cancer version 1.2016, NCCN Clinical Practice Guidelines in Oncology. J. Natl. Compr. Canc. Netw. 2016. No. 14 (3). P. 324–354.
9. *Hartmann L. C., Degnim A. C., Santen R. J. et al.* Atypical hyperplasia of the breast-risk assessment and management options. N. Engl. J. Med. 2015. Jan 1. No. 372 (1). P. 78–89.
10. *Holland R., Faverly D. R.* Whole-organ studies // Silverstein M. J., ed. Ductal carcinoma in situ of the breast. Baltimore: Williams and Wilkins, 1997. P. 233–240.
11. *Morrow M., Schnitt S. J., Norton L.* Current management of lesions associated with an increased risk of breast cancer. Nat. Rev. Clin. Oncol. 2015. Apr. No. 12 (4). P. 227–238.
12. *Petrelli F., Viale G., Cabiddu M., Barni S.* Prognostic value of different cut-off levels of Ki-67 in breast cancer: a systematic review and meta-analysis of 64 196 patients. Breast Cancer Res. Treat. 2015. No. 153 (3). P. 477–491.
13. *Silverstein M. J., Lagios M. D.* Use of predictors of recurrence to plan therapy for DCIS of the breast. Oncol. (Williston Park). 1997. Mar. No. 11 (3). P. 393–406, 409–10.
14. *Turnbull A. K., Arthur L. M., Renshaw L. et al.* Accurate prediction and validation of response to endocrine therapy in breast cancer. J. Clin. Oncol. 2015. No. 33 (20). P. 2270–2278.
15. *Wang M., He X., Chang Y., Sun G., Thabane L.* A sensitivity and specificity comparison of fine needle aspiration cytology and core needle biopsy in evaluation of suspicious breast lesions: A systematic review and meta-analysis. Breast. 2017. No. 31. P. 157–166.
16. *Wolff A. C., Hammond M. E. H., Allison K. H. et al.* HER2 testing in breast cancer: american society of clinical oncology// college of american pathologists clinical practice guideline focused update summary. J. Oncol. Pract. 2018. No. 14 (7). P. 437–441.
17. *Wolff A. C., Hammond M. E. H., Allison K. H. et al.* Human epidermal growth factor receptor testing in breast cancer: american society of clinical oncology. College of American pathologists clinical practice guideline focused update. J. Clin. Oncol. 2018. No. 36 (20). P. 2105–2122.
18. *Zhang X. H., Xiao C.* Diagnostic value of nineteen different imaging methods for patients with breast cancer: a network meta-analysis. Cell Physiol Biochem. 2018. No. 46 (5). P. 2041–2055.

Сведения об авторах

Серебрякова Светлана Владимировна, доктор медицинских наук, доцент, профессор кафедры терапии и интегративной медицины Института дополнительного профессионального образования «Экстремальная медицина»; заведующая кабинетом МРТ клиники № 1 ФГБУ ВЦЭРМ им. А. М. Никифорова МЧС России.
Адрес: 194044, г. Санкт-Петербург, ул. Академика Лебедева, д. 4/2.
Тел.: +7 (812) 339-39-39. Электронная почта: medicine@arcerm.spb.ru;
ORCID.org/0000-0001-9142-4957

Serebryakova Svetlana Vladimirovna, M. D. Med., Professor of the Department of Therapy and Integrative Medicine of Institute of Continuing Professional Education «Extreme Medicine», Head of the MRI office of Clinic № 1 the Federal State Budgetary Institute «The Nikiforov Russian Center of Emergency and Radiation Medicine» The Ministry of Russian Federation for Civil Defense, Emergencies and Elimination of Consequences of Natural Disasters.
Address: 4/2, ul. Academica Lebedeva, St. Petersburg, 194044, Russia.
Phone number: +7 (812) 339-39-39. E-mail: medicine@arcerm.spb.ru
ORCID.org/0000-0001-9142-4957

Шумакова Татьяна Анатольевна, кандидат медицинских наук, доцент кафедры рентгенорадиологии ФПО ФГБОУ ВО «ПСПбГМУ им. И.П. Павлова» Минздрава России; заведующая отделением МРТ ГБУ «Санкт-Петербургский научно-исследовательский институт скорой помощи им. И. И. Джанелидзе».
Адрес: 192242, г. Санкт-Петербург, Будапештская ул., д. 3.
Тел.: +7 (921) 994-54-40. Электронная почта: tshumakova@rambler.ru
ORCID.org/0000-0001-8708-7249

Shumakova Tatyana Anatolyevna, Ph. D. Med., Associate Professor of the Department of Radiology and Radiation Medicine of Federal State Budgetary Educational Institution of Higher Education «Academician I.P. Pavlov First St. Petersburg State Medical University» of the Ministry of Healthcare of Russian Federation, Head of MRI Department, Saint-Petersburg I. I. Dzhanelidze Research Institute of Emergency Medicine, Saint Petersburg, Russia.
Address: 3, ul. Budapeshtskaya, Saint-Petersburg, 192242, Russia.
Phone number: +7 (921) 994-54-40. E-mail: tshumakova@rambler.ru
ORCID.org/0000-0001-8708-7249

Юхно Елена Антоновна, кандидат медицинских наук, заведующий кабинетом, врач-рентгенолог кафедры рентгенорадиологии и радиологии с курсом ультразвуковой диагностики клиники рентгенорадиологии и ультразвуковой диагностики ФГБВОУ ВО «Военно-медицинская академия им. С. М. Кирова» Минобороны России.
Адрес: 194044, г. Санкт-Петербург, ул. Академика Лебедева, д. 6.
Тел.: + 7 (812) 292-33-47. E-mail: L55@yandex.ru
ORCID.org/0000-0003-2386-711X

Yukhno Elena Antonovna, Ph. D. Med., Radiologist, Chief of the Department of Diagnostic Radiology of Clinic of Roentgenoradiology and Ultrasound Diagnostics, S. M. Kirov Military Medical Academy, Ministry of Defense of Russia, St. Petersburg.
Address: 6, ul. Academica Lebedeva, St. Petersburg, 194044, Russia.
Phone number: +7 (812) 292-33-47. E-mail: L55@yandex.ru
ORCID.org/0000-0003-2386-711X

Сафронова Ольга Борисовна, кандидат медицинских наук, доцент кафедры лучевой диагностики и лучевой терапии Северо-Западного медицинского университета им. И. И. Мечникова; заведующая отделением лучевой диагностики №1 Санкт-Петербургского городского клинического онкологического диспансера.
Адрес: 197022, г. Санкт-Петербург, 2-я Березовая аллея, д. 3/5.
Тел.: +7 (812) 607-06-75. Электронная почта: oldspbgkod@yandex.ru
ORCID.org/0000-0001-6038-3515

Safronova Olga Borisovna, Ph. D. Med., Associate Professor of Department of Radiology and Radiation of Federal State Budgetary Educational Institution of Higher Education «North-Western State Medical University named after I. I. Mechnikov», Ministry of Healthcare of Russian Federation, St. Petersburg .
Address: 3/5, 2 al. Berezovaya, 197022, St-Petersburg, Russia.
Phone number: +7 (812) 607-06-75. E-mail: oldspbgkod@yandex.ru
ORCID.org/0000-0001-6038-3515

Серебряков Артем Леонидович, ординатор кафедры лучевой диагностики и медицинской визуализации, ФГБУ «Национальный медицинский исследовательский центр им. В. А. Алмазова» Минздрава России.
Адрес: 197341, г. Санкт-Петербург, ул. Аккуратова, д. 2.
Тел.: +7 (931) 340-37-47. Электронная почта: artserebr@mail.ru
ORCID.org/ 0000-0001-7478-5582

Serebryakov Artem Leonidovich, Resident of the Department of Radiology and Medical Visualization of Federal State Budgetary Institution «Almazov National Medical Research Centre» of the Ministry of Health of the Russian Federation.
Address: 2, ul. Akkuratova, St. Petersburg, 197341, Russia.
Phone number: +7(931)340-37-47. E-mail: artserebr@mail.ru
ORCID.org/ 0000-0001-7478-5582

Финансирование исследования и конфликт интересов.
Исследование не финансировалось какими-либо источниками. Авторы заявляют, что данная работа, ее тема, предмет и содержание не затрагивают конкурирующих интересов.