Радиология — практика. 2021. № 6.
Radioilogy — practice. 2021. No. 6.

Check for updates

КЛИНИЧЕСКИЕ НАБЛЮДЕНИЯ И КРАТКИЕ СООБЩЕНИЯ

Краткое сообщение.
https://doi.org/10.52560/2713-0118-2021-6-74-81

Использование ультразвуковой допплерографии и компьютерно-томографической ангиографии при планировании перфорантных лоскутов нижних конечностей (клинический случай)

А. А. Трефилов*,[1], Е. В. Крюков[2], В. Н. Троян[1], С. В. Терещук[1], В. А. Сухарев[1], И. А. Асеева[1], Е. В. Гайдукова[1]

[1] ФГБУ «Главный военный клинический госпиталь им. академика Н. Н. Бурденко» Минобороны России, Москва
[2] ФГБВО УВО «Военно-медицинская академия им. С. М. Кирова» Минобороны России, Санкт-Петербург

Реферат

В работе описан клинический случай предоперационного планирования перфорантного лоскута переднелатеральной поверхности бедра и малоберцового аутотрансплантата для устранения челюстно-лицевого дефекта. В ходе подготовки к операции была обнаружена анатомическая особенность строения кровеносной системы обеих конечностей, не позволившая полноценно использовать ткани донорской области для последующего хирургического вмешательства. Данная особенность была выявлена с помощью ультразвуковой допплерографии, однако окончательная картина стала понятна лишь благодаря исследованию методом компьютерно-томографической ангиографии.

Ключевые слова: перфорантные сосуды нижних конечностей, анатомические особенности строения кровеносной системы, компьютерно-томографическая ангиография, ультразвуковая допплерография.

* **Трефилов Александр Александрович,** заведующий рентгеновским кабинетом ФГБУ «Главный военный клинический госпиталь им. академика Н. Н. Бурденко» Минобороны России, Москва.
Адрес: 105094, г. Москва, Госпитальная пл., д. 3.
Тел.: +7 (499) 263-55-55. Электронная почта: trefys@mail.ru
ORCID.org/0000-0002-9885-5829

Trefilov Aleksandr Aleksandrovich, Head of the X-ray room of the Burdenko Main Military Clinical Hospital, Ministry of Defense of Russia, Moscow.
Address: 3, Gospitalnaya pl., 105094, Moscow.
Tel.: +7 (499) 263-55-55. E-mail: trefys@mail.ru
ORCID.org/0000-0002-9885-5829

© А. А. Трефилов, Е. В. Крюков, В. Н. Троян, С. В. Терещук, В. А. Сухарев, И. А. Асеева, Е. В. Гайдукова.

Финансирование исследования и конфликт интересов
Исследование не финансировалось какими-либо источниками. Авторы заявляют, что данная работа, ее тема, предмет и содержание не затрагивают конкурирующих интересов.

CLINICAL REVIEWS AND SHORT REPORTS

Short repots.

Doppler Ultrasound and Computed Tomography Angiography Application in Planning of Lower Extremities Perforator Flaps for the Reconstruction of Acquired Maxillofacial Defects (Case Report)

A. A. Trefilov*, [1], E. V. Kryukov[2], V. N. Troyan[1], S. V. Tereshchuk[1], V. A. Suharev[1], I. A. Aseeva[1], E. V. Gaydukova[1]

[1] N. N. Burdenko Main Military Clinical Hospital, Ministry of Defense of Russia, Moscow
[2] S. M. Kirov Military Medical Academy, Ministry of Defense of Russia, St. Petersburg

Abstract
The study describes a clinical case of preoperative planning of an anterolateral femur perforator flap and a peroneal autograft to eliminate a maxillofacial defect. During preparation for the surgery, an anatomical feature of the structure of both extremities circulatory system was found, which did not allow full use of the donor area tissues for subsequent surgical intervention. This feature was identified by Doppler ultrasound, but the final picture became clear only due to the study by computed tomography angiography.

Key words: Perforating Vessels of the Lower Extremities, Anatomical Features of the Circulatory System Structure, Computed Tomography Angiography, Doppler Ultrasound.

Research funding and conflict of interest
The study was not funded by any sources. The author state that this work, its theme, subject and content do not affect competing interests.

Актуальность
Устранение челюстно-лицевых дефектов путем аутотрансплантации кожного лоскута с перфорантным сосудом, а также малоберцовой кости пациента получило широкое применение в медицине [3, 4]. Данные операции позволяют, во-первых, восстановить естественную работу поврежденных тканей лица, а во-вторых, вернуть эстетический внешний вид, что немаловажно в повседневной жизни человека в социуме.

В ходе предоперационного планирования перфорантного лоскута необходимо как можно точнее определить анатомическое местоположение перфорантного сосуда, его направление и диаметр. Это позволит ускорить операцию, уменьшить размер иссекаемого кожного участка и оценить пригодность данного сосуда для успешного приживления трансплантата в дальнейшем. Как правило, для визуализации перфорантных сосудов проводят исследования с помощью ультразвуковой допплерографии (УЗДГ) или компьютерно-томографической ангиографии (КТА). Каждый из этих методов имеет свои преимущества и недостатки, что нашло отражение в ряде работ, посвященных сравнительному анализу эффективности УЗДГ и КТА для выявления перфорантных сосудов [5]. Тем не менее наиболее часто при предоперационном планировании перфорантного лоскута применяют КТА, позволяющую получить более достоверное и детальное представление о локализации перфорантного сосуда. Однако следует учитывать место, откуда иссекают лоскут. Так, показано, что в случае выбора нижних конечностей в качестве донорского участка КТА обладает меньшей эффективностью по сравнению с УЗДГ [2]. Кроме того, стоит отметить, что на практике при планировании перфорантного лоскута в некоторых случаях ограничиваются применением одного из методов, КТА или УЗДГ, в зависимости от локализации донорской области с перфорантным сосудом. В данной статье мы представили клинический случай, наглядно подтверждающий, что помимо предоперационного исследования самого перфорантного сосуда зачастую необходимо изучить всю зону, откуда будет браться аутотрансплантат, чтобы выявить анатомические особенности его строения во избежание послеоперационных осложнений. Для этого по возможности следует применять оба описанных подхода, если отсутствуют противопоказания по состоянию здоровья, например, аллергические реакции на вводимые при КТА контрастирующие вещества или нарушение функции почек. Таким образом, полноценное исследование донорской области, с помощью как УЗДГ, так и КТА, позволит получить полную и достоверную информацию о его анатомическом строении.

Цель: продемонстрировать на клиническом примере важность детального исследования анатомического строения донорского участка нижней конечности различными методами лучевой диагностики при планировании реконструктивной операции челюстно-лицевой области.

Материалы и методы

Исследование методом ультразвуковой допплерографии (УЗДГ) проводили с помощью аппарата Philips EPIQ 5 (Philips, Нидерланды) с использованием линейного датчика частотой 12 МГц в одном учреждении одним врачом ультразвуковой диагностики.

Исследование методом компьютерно-томографической ангиографии (КТА) было выполнено на аппарате GE Light Speed 64 (General Electric, USA) при следующих параметрах сканирования: напряжение трубки – 100 кВ; сила тока трубки – 180 мА; шаг спирального детектора – 1,0; толщина среза – 1,25 мм; время оборота рентгеновской трубки – 0,37 с. В качестве контрастного вещества использовали Ультравист раствор для инъекций 370 мг йода/мл. Максимальная скорость введения кон-

трастного вещества составляла 3,5 мл/с. При выполнении исследования с внутривенным болюсным введением контрастного препарата использовали стандартный протокол со сканированием в артериальную и венозную фазы. Обследование пациента было выполнено в положении на спине (ногами вперед). Все полученные аксиальные срезы после выполнения КТА были преобразованы в 3D-модель с помощью стандартного набора инструментов постобработки изображений формата DICOM.

Клинический случай

Пациентка Т., 49 лет, поступила с дефектами правой половины нижней челюсти, дна полости рта, полученными в результате резекции. Последняя была выполнена в связи с наличием плоскоклеточного рака альвеолярного отростка тела нижней челюсти T4aNxM0. Пациентке было предложено устранить данный дефект путем пластики дна полости рта с использованием перфорантного лоскута нижней конечности с реконструкцией нижней челюсти реваскуляризированным малоберцовым трансплантатом.

Предоперационное исследование сосудов нижних конечностей с помощью УЗДГ выявило нетипичный характер движения крови в них, что позволило предположить отсутствие заднего большеберцового сосудистого пучка в голени. При этом описываемая картина наблюдалась в обеих нижних конечностях. В случае забора малоберцового трансплантата из этой области для устранения челюстно-лицевого дефекта такое хирургическое вмешательство могло бы привести к возникновению риска критической ишемии стопы. Однако однозначного заключения о безопасности проведения операции для аутотрансплантации сделать не удалось. В связи с этим было принято решение исследовать анатомическое строение нижних конечностей с помощью КТА. Данный метод позволил получить точные изображения костей и кровеносных сосудов голеней, а также подтвердить анатомическую особенность строения последних у пациентки (см. рис.). Действительно, у нее отсутствовали задние большеберцовые сосудистые пучки, вместо которых кровоснабжение осуществлялось с помощью многочисленных коллатералей.

В результате был взят только перфорантный лоскут с переднелатеральной поверхности левого бедра и проведена успешная операция по его пересадке для устранения дефекта дна полости рта. Постоперационный период протекал без осложнений. Пациентке был проведен курс антибактериальной, антикоагулянтной, симптоматической терапии.

Обсуждение

На описанном клиническом примере продемонстрирована необходимость детального дооперационного исследования донорской области при планировании аутотрансплантации мягких тканей и костных структур пациентки. В данном случае исследование сосудов с помощью КТА подтвердило результаты УЗДГ и позволило с высокой точностью визуализировать особенность строения сосудистой системы голеней обеих нижних конечностей пациентки, избежав осложнений, связанных с риском развития ишемии стопы.

Большинство работ, посвященных сравнительному анализу эффективности визуализации перфорантных сосудов при предоперационном планировании для аутотрансплантации, по-

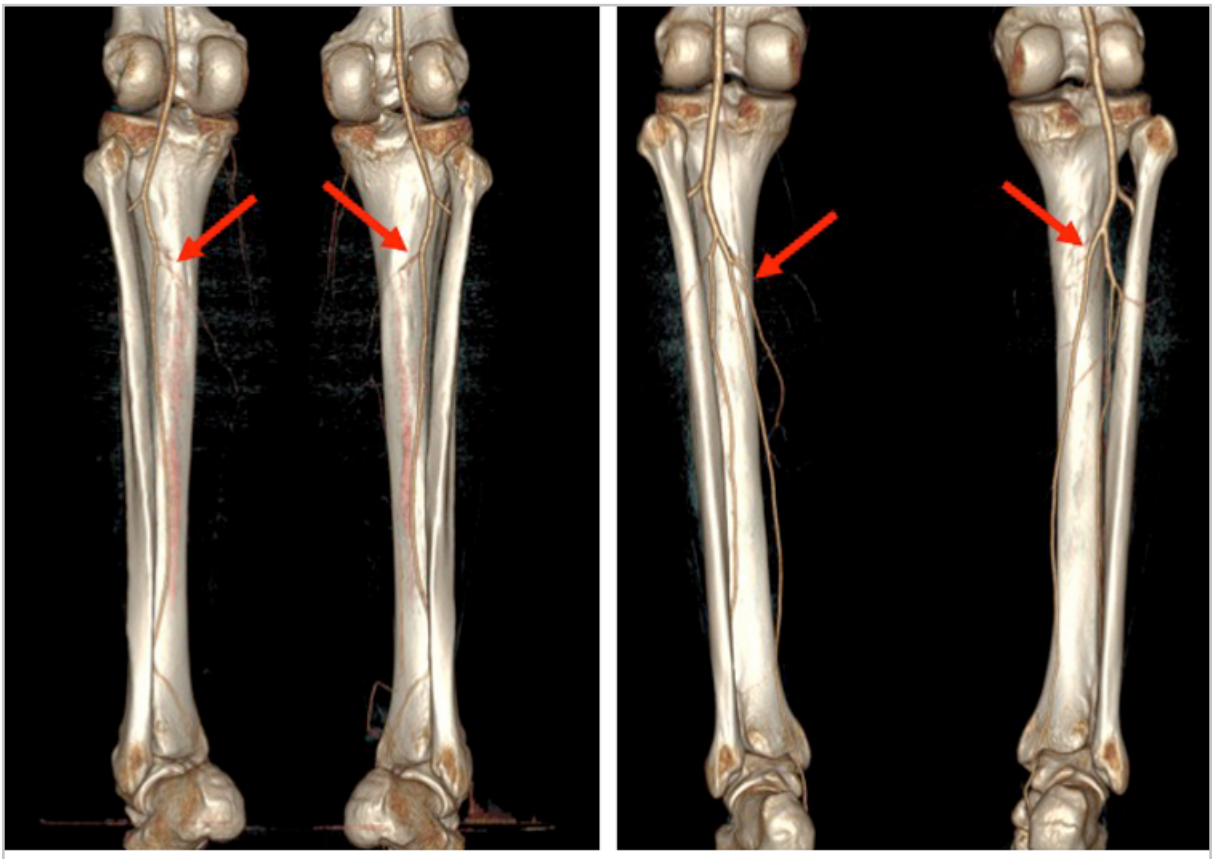

а б

Рис. Компьютерные томограммы с 3D-реконструкцией сосудов и костей нижних конечностей: *а* — пациентки Т., 49 лет, с анатомической особенностью — отсутствием заднего большеберцового сосудистого пучка обеих голеней *(стрелки)*; *б* — пациента М., 42 лет, пример строения сосудов голеней в норме с наличием задних большеберцовых сосудистых пучков *(стрелки)*

казывают, что КТА превосходит УЗДГ по ряду признаков. Например, данный метод позволяет более точно определить количество сосудов в заданной области, а также построить их трехмерное изображение, демонстрирующее размер и направленность сосудов. Однако H. H. Soliman и др. (2020) показали, что КТА обладает более низкой специфичностью при определении диаметра перфорантных сосудов по сравнению с УЗДГ [5]. Так, диаметр перфоранта, установленный методом КТА, отличается от истинного, измеренного в ходе операции. Авторы объясняют это тем, что КТА визуализирует лишь внутренний просвет сосуда, тогда как в измерении диаметра выделенного при операции сосуда входят его стенка и зачастую окружающая адвентиция. Кроме того, S. Feng и др. (2016) продемонстрировали, что КТА не следует использовать для выявления перфорантных сосудов в нижних конечностях. Для данных целей больше подходит метод УЗДГ, позволяющий с большей точностью определять их локализацию, размер и направленность. Это связано с тем, что четкость

и детализация получаемого с помощью КТА изображения зависит от различия между плотностью контрастированного перфорантного сосуда и жировой ткани. Соответственно, в тех частях организма, где слой жировой ткани более толстый (в брюшной полости, в ягодицах и т. д.), КТА обеспечивает детальную визуализацию перфорантных сосудов и позволяет точно определить расположение их внутримышечных или подкожных участков. При этом в областях с менее выраженной жировой тканью, таких как нижние конечности, КТА не дает четкого изображения перфорантов в отличие от УЗДГ [2]. К аналогичному заключению привели данные, полученные в нашей предыдущей работе. Мы показали, что использование УЗДГ для предоперационного планирования перфорантных трансплантатов нижних конечностей является приоритетным методом в связи с его высокой точностью в определении местоположения перфорантных сосудов по сравнению с КТА [1].

Таким образом, в случае планирования трансплантации перфорантного и малоберцового лоскутов нижних конечностей первоначально необходимо исследовать строение кровеносной системы в них для выявления анатомических особенностей и предотвращения возможных осложнений. С этой целью мы рекомендуем использовать метод УЗДГ, а полученные результаты подтверждать с помощью КТА.

Вывод

На основе описанного клинического случая продемонстрировано, что в ходе полноценного предоперационного планирования с использованием перфорантного лоскута и малоберцового аутотрансплантата нижних конечностей следует использовать две методики визуализации сосудов — УЗДГ и КТА.

Список литературы

1. *Трефилов А. А., Крюков Е. В., Троян В. Н., Терещук С. В., Сухарев В. А., Асеева И. А., Гайдукова Е. В.* Возможности методов лучевой диагностики в предоперационном планировании устранения приобретенных челюстно-лицевых дефектов // Радиология – практика. 2021. № 4. С. 67–75.
2. *Feng S., Min P., Grassetti L., Lazzeri D., Sadigh P., Nicoli F., Torresetti M., Gao W., di Benedetto G., Zhang W., Zhang Y. X.* A prospective head-to-head comparison of color Doppler ultrasound and computed tomographic angiography in the preoperative planning of lower extremity perforator flaps. Plast. Reconstr Surg. 2016. V. 137. P. 335–347.
3. *Habibi K., Ganry L., Luca-Pozner V., Atlan M., Qassemyar Q.* Thin submental artery perforator flap for upper lip reconstruction: A case report. Microsurgery. 2021. V. 41. P. 366–369.
4. *Nobis C.-P., Kesting M. R., Wolff K.-D., Frohwitter G., Rau A., Weitz J.* Development of a template tool for facilitating fibula osteotomy in reconstruction of mandibular defects by digital analysis of the human mandible. Clinical Oral Investigations. 2020. V. 24. P. 3077–3083.
5. *Soliman H. H., Abozeid M. F., Moustafa M. A.* Efficacy of perforator CTA of deep inferior epigastric artery perforator flap in preoperative planning of breast reconstruction: comparative study with CDUS. EJRNM. 2020. V. 51. P. 1–8.

References

1. *Trefilov A. A., Kryukov E. V., Trojan V. N., Tereshchuk S. V., Suharev V. A., Aseeva I. A., Gajdukova E. V.* Capabilities of Imaging

Methods in Preoperative Planning for the Elimination of Acquired Maxillofacial Defects. Radiologija - praktika. 2021. No. 4. P. 67–75 (in Russian).
2. *Feng S., Min P., Grassetti L., Lazzeri D., Sadigh P., Nicoli F., Torresetti M., Gao W., di Benedetto G., Zhang W., Zhang Y. X.* A prospective head-to-head comparison of color Doppler ultrasound and computed tomographic angiography in the preoperative planning of lower extremity perforator flaps. Plast Reconstr Surg. 2016. V. 137. P. 335–347.
3. *Habibi K., Ganry L., Luca-Pozner V., Atlan M., Qassemyar Q.* Thin submental artery perforator flap for upper lip reconstruction: A case report. Microsurgery. 2021. V. 41. P. 366–369.
4. *Nobis C.-P., Kesting M. R., Wolff K.-D., Frohwitter G., Rau A., Weitz J.* Development of a template tool for facilitating fibula osteotomy in reconstruction of mandibular defects by digital analysis of the human mandible. Clinical Oral Investigations. 2020. V. 24. P. 3077–3083.
5. *Soliman H. H., Abozeid M. F., Moustafa M. A.* Efficacy of perforator CTA of deep inferior epigastric artery perforator flap in preoperative planning of breast reconstruction: comparative study with CDUS. EJRNM. 2020. V. 51. P. 1–8.

Сведения об авторах

Трефилов Александр Александрович, заведующий рентгеновским кабинетом ФГБУ «Главный военный клинический госпиталь им. академика Н. Н. Бурденко» Минобороны России, Москва.
Адрес: 105094, г. Москва, Госпитальная пл., д. 3.
Тел.: +7 (499) 263-55-55. Электронная почта: trefys@mail.ru
ORCID.org/0000-0002-9885-5829

Trefilov Aleksandr Aleksandrovich, Head of the X-ray room of the Burdenko Main Military Clinical Hospital, Ministry of Defense of Russia, Moscow.
Address: 3, Gospitalnaya pl., 105094, Moscow.
Tel.: +7 (499) 263-55-55. E-mail: trefys@mail.ru
ORCID.org/0000-0002-9885-5829

Крюков Евгений Владимирович, доктор медицинских наук, профессор, член-корр. РАН, начальник ФГБВОУ ВО «Военно-медицинская академия им. С. М. Кирова» Минобороны России, Москва.
Адрес: 194044, г. Санкт-Петербург, ул. Академика Лебедева, д. 6.
Тел. +7 (812) 292-32-63. Электронная почта: evgeniy.md@mail.ru
ORCID.org/0000-0002-8396-1936

Kryukov Evgeny Vladimirovich, M. D. Med., Professor, Corresponding Member of the Russian Academy of Sciences, Head of the S.M. Kirov Military Medical Academy, Ministry of Defense of Russia, Moscow.
Address: 6, ul. Academician Lebedev, 194044, St. Petersburg.
Phone number: +7 (812) 292-32-63. E-mail: evgeniy.md@mail.ru
ORCID.org/0000-0002-8396-1936

Троян Владимир Николаевич, доктор медицинских наук, профессор, начальник центра лучевой диагностики ФГБУ «Главный военный клинический госпиталь им. академика Н. Н. Бурденко» Минобороны России, Москва.
Адрес: 105094, г. Москва, Госпитальная пл., д. 3.
Тел.: +7 (499) 263-55-55. Электронная почта: vtroyan10@yahoo.com
ORCID.org/0000-0002-8008-9660

Troyan Vladimir Nikolayevich, M. D. Med., Professor, Head of the Center for Radiation Diagnosis of the Burdenko Main Military Clinical Hospital, Ministry of Defense of Russia, Moscow.

Address: 3, Gospitalnaya pl., 105094, Moscow.
Tel.: +7 (499) 263-55-55. E-mail: vtroyan10@yahoo.com
ORCID.org/0000-0002-8008-9660

Терещук Сергей Васильевич, кандидат медицинских наук, начальник челюстно-лицевой хирургии ФГБУ «Главный военный клинический госпиталь им. академика Н. Н. Бурденко» Минобороны России, Москва.
Адрес: 105094, г. Москва, Госпитальная пл., д. 3.
Тел.: +7 (499) 263-55-55. Электронная почта: tereschuksv@gmail.com
ORCID.org/0000-0001-6384-8058

Tereshchuk Sergej Vasil'evich, Ph. D. Med., Head of Maxillofacial Surgery of the Burdenko Main Military Clinical Hospital, Ministry of Defense of Russia, Moscow.
Address: 3, Gospitalnaya pl., 105094, Moscow.
Tel.: +7 (499) 263-55-55. E-mail: tereschuksv@gmail.com
ORCID.org/0000-0001-6384-8058

Сухарев Владимир Александрович, начальник отделения реконструктивной, микрососудистой и пластической хирургии ФГБУ «Главный военный клинический госпиталь им. академика Н. Н. Бурденко» Минобороны России, Москва.
Адрес: 105094, г. Москва, Госпитальная пл., д. 3.
Тел.: +7 (499) 263-55-55. Электронная почта: skidoc@mail.ru
ORCID.org/0000-0001-9556-6784

Suharev Vladimir Aleksandrovich, Head of the Department of Reconstructive, Microvascular and Plastic Surgery of the Burdenko Main Military Clinical Hospital, Ministry of Defense of Russia, Moscow.
Address: 3, Gospitalnaya pl., 105094, Moscow.
Tel.: +7 (499) 263-55-55. E-mail: skidoc@mail.ru
ORCID.org/0000-0001-9556-6784

Асеева Ирина Анатольевна, кандидат медицинских наук, заведующая отделением, врач ультразвуковой диагностики ФГБУ «Главный военный клинический госпиталь им. академика Н. Н. Бурденко» Минобороны России, Москва.
Адрес: 105094, г. Москва, Госпитальная пл., д. 3.
Тел.: +7 (499) 263-55-55. Электронная почта: irinaas.7@yandex.ru
ORCID.org/0000-0003-2193-7604

Aseeva Irina Anatol'evna, Ph. D. Med., Head of Department, doctor of ultrasound diagnostics of the Burdenko Main Military Clinical Hospital, Ministry of Defense of Russia, Moscow.
Address: 3, Gospitalnaya pl., 105094, Moscow.
Tel.: +7 (499) 263-55-55. E-mail: irinaas.7@yandex.ru
ORCID.org/0000-0003-2193-7604

Гайдукова Елена Владимировна, заведующая кабинетом КТ и ангиографии ФГБУ «Главный военный клинический госпиталь им. академика Н. Н. Бурденко» Минобороны России, Москва.
Адрес: 105094, г. Москва, Госпитальная пл., д. 3.
Тел.: +7 (499) 263-55-55. Электронная почта: e_gaydukova@inbox.ru
ORCID.org/0000-0001-9208-7446

Gaydukova Elena Vladimirovna, Head of CT and Angiography Room of the Burdenko Main Military Clinical Hospital, Ministry of Defense of Russia, Moscow.
Address: 3, Gospitalnaya pl., 105094, Moscow.
Tel.: +7 (499) 263-55-55. E-mail: e_gaydukova@inbox.ru
ORCID.org/0000-0001-9208-7446

Дата поступления статьи в редакцию издания: 24.09.2021 г.
Дата одобрения после рецензирования: 24.10.2021 г.
Дата принятия статьи к публикации: 28.10.2021 г.